

TELMA DE SOUSA LIMA

**DERMATOPATIAS EM ANIMAIS DE PRODUÇÃO NO
NORDESTE DO BRASIL**

**RECIFE
2022**

**UNIVERSIDADE FEDERAL RURAL DE PERNAMBUCO
PRÓ-REITORIA DE PÓS-GRADUAÇÃO
PROGRAMA DE PÓS-GRADUAÇÃO EM MEDICINA VETERINÁRIA**

TELMA DE SOUSA LIMA

**DERMATOPATIAS EM ANIMAIS DE PRODUÇÃO NO
NORDESTE DO BRASIL**

Trabalho apresentado ao Programa de Pós-Graduação em Medicina Veterinária do Departamento de Medicina Veterinária da Universidade Federal Rural de Pernambuco, como requisito parcial para obtenção do título de Doutora em Ciência Veterinária.

Orientador:
Prof. Dr. Fábio de Souza Mendonça

**RECIFE
2022**

**UNIVERSIDADE FEDERAL RURAL DE PERNAMBUCO
PRÓ-REITORIA DE PÓS-GRADUAÇÃO
PROGRAMA DE PÓS-GRADUAÇÃO EM MEDICINA VETERINÁRIA**

**DERMATOPATIAS EM ANIMAIS DE PRODUÇÃO NO
NORDESTE DO BRASIL**

Tese de Doutorado elaborada por

TELMA DE SOUSA LIMA

Aprovada em ____/____/____

BANCA EXAMINADORA

Prof. Dr. FÁBIO DE SOUZA MENDONÇA
Orientador – Laboratório de Diagnóstico Animal
Universidade Federal Rural de Pernambuco

Prof. Dr. RICARDO BARBOSA DE LUCENA
Centro de Ciências Agrárias
Universidade Federal Rural da Paraíba

Prof^ª. Dra. NATHALIA DOS SANTOS WICPOLT
Escola de Medicina Veterinária e Zootecnia
Universidade Federal da Bahia

Prof. Dr. DANIEL GUIMARÃES UBIALI
Setor de Anatomia Patológica
Universidade Federal Rural do Rio de Janeiro

Prof. Dr. CARLOS OMAR SCHILD
California Animal Health and Food Safety Laboratory
University of California, Davis

Dados Internacionais de Catalogação na Publicação
Universidade Federal Rural de Pernambuco
Sistema Integrado de Bibliotecas
Gerada automaticamente, mediante os dados fornecidos pelo(a) autor(a)

- L732d Lima, Telma de Sousa
DERMATOPATIAS EM ANIMAIS DE PRODUÇÃO NO NORDESTE DO BRASIL / Telma de Sousa Lima. -
2022.
112 f. : il.
Orientador: Fabio de Souza Mendonca.
Inclui referências.
Tese (Doutorado) - Universidade Federal Rural de Pernambuco, Programa de Pós-Graduação em Medicina Veterinária, Recife, 2023.
1. Dermatopatias. 2. Ruminantes. 3. Equídeos. 4. Nordeste. I. Mendonca, Fabio de Souza, orient. II. Título

CDD 636.089

RESUMO

No Brasil a produção de animais destaca-se consideravelmente entre as mais variadas espécies zootécnicas; contudo, manter a sanidade dos rebanhos ainda é um dos principais gargalos que o país precisa vencer para se manter nessa posição de destaque frente ao ambiente competitivo do mercado. A pele é alvo constante de patógenos ou distúrbios ambientais e frequentemente é o primeiro a dar sinais de adoecimento na propriedade, de modo que maior atenção deve ser conferida a esse órgão como ferramenta para impedir o avanço e perpetuação das doenças e, conseqüentemente, reduzir os impactos das enfermidades na fazenda. O objetivo deste trabalho foi oferecer uma atualização sobre as principais dermatopatias em animais de produção do Brasil. Para tanto, o estudo foi dividido em duas partes: a primeira contém uma revisão de literatura geral, na qual se aborda algumas das doenças de pele descritas em animais de produção do Nordeste, com ênfase nos achados patológicos. A segunda parte é dividida em três capítulos e contém: a) uma revisão de literatura denominada “skin diseases of donkeys and mules- an update”. Esse artigo foi publicado no periódico internacional *Animals* e aborda algumas das doenças de pele que são descritas em asininos e muares do Brasil e mundo. Além disso, relata um surto de fotossensibilização primária por *Froelichia humboldtiana* em jumentos ferais do Rio Grande do Norte, caracterizadas por lesões exuberantes, ulceradas, exsudativas e pruriginosas, especialmente na região da face, complicadas por automutilação. b) um artigo científico “Surto de dermatopatia por intoxicação por *Tephrosia noctiflora* em rebanhos bovinos brasileiros”. Esse trabalho será submetido à revista *Toxicon* e fornece uma atualização sobre os casos de intoxicação por *Tephrosia noctiflora*, planta presente na zona da mata do Brasil com potencial de causar lesões cutâneas, hepáticas e renais. Os surtos aqui descritos ocorreram em Pernambuco e Alagoas e afetaram tanto bovinos adultos quanto bezerros, caracterizando-se por perda de peso e graus variados de liquenificação, hiperqueratose, hiperpigmentação e infecção secundária. É possível que o contato e o consumo produzam lesões no bovinos que consomem a planta mesmo com oferta de pastagem adequada. O último capítulo (c) é um *short communication* intitulado “Necrose térmica dorsal em um rebanho brasileiro de ovinos”. Esse estudo será submetido no periódico *veterinary research* e descreve um surto de necrose cutânea induzida pelo sol em ovinos criados em Alagoas. Os animais desenvolveram lesões caracterizadas por alopecia linear a serpiginosa que progredia para descolamento da pele, evidenciando a musculatura dorsal subjacente, desde a região cervical até a sacral. A pele que caía era seca, firme e preta, enquanto a musculatura era vermelha escura, coberta por fibrina e fétida. Esses trabalhos apontam que os distúrbios tóxicos e ambientais são importantes para ruminantes e equídeos do Nordeste do Brasil e que medidas de manejo devem ser empregadas para reduzir os impactos dessas doenças no rebanho. Em todos os espectros de produção são evidentes a repercussão negativa das dermatopatias para o produtor. Espera-se, com estes estudos, que os distúrbios cutâneos recebam a devida atenção dos produtores e profissionais que lidam a campo com espécies de interesse zootécnico do Brasil.

Palavras chave: Dermatopatias, ruminantes, equídeos, Nordeste

ABSTRACT

In Brazil, animal production stands out considerably among the most varied zootechnical species; however, maintaining the health of the herds is still one of the main bottlenecks that the country needs to overcome in order to maintain its prominent position in the competitive environment of the market. The skin is a constant target of pathogens or environmental disturbances and is often the first to show signs of illness on the property, so that greater attention should be given to this organ as a tool to prevent the advancement and perpetuation of diseases and, consequently, reduce the impacts of disease on the farm. The objective of this work was to offer an update on the main dermatopathies in production animals in Brazil. Therefore, the study was divided into two parts: the first contains a general literature review, in which some of the skin diseases described in livestock in the Northeast are addressed, with emphasis on pathological findings. The second part is divided into three chapters and contains: a) a literature review called “skin diseases of donkeys and mules-an update”. This article was published in the international journal *Animals* and addresses some of the skin diseases that are described in donkeys and mules from Brazil and the world. In addition, he reports an outbreak of primary photosensitization by *Froelichia humboldtiana* in feral donkeys from Rio Grande do Norte, characterized by exuberant, ulcerated, exudative and pruritic lesions, especially in the face region, complicated by self-mutilation. b) A scientific article “Outbreaks of dermatopathy due to intoxication by *Tephrosia noctiflora* in Brazilian cattle herds”. This work will be submitted to the journal *Toxicon* and provides an update on cases of intoxication by *Tephrosia noctiflora*, a plant present in the forest zone of Brazil with the potential to cause skin, liver and kidney lesions. The outbreaks described here occurred in Pernambuco and Alagoas and affected both adult cattle and calves, characterized by weight loss and varying degrees of lichenification, hyperkeratosis, hyperpigmentation and secondary infection. It is possible that contact and consumption produce lesions in cattle that consume the plant even with adequate pasture supply. The last chapter (c) is a short communication entitled “Dorsal thermal necrosis in a Brazilian sheep herd”. This study will be submitted to the veterinary research journal and describes an outbreak of sun-induced skin necrosis in sheep raised in Alagoas. The animals developed lesions characterized by linear to serpiginous alopecia that progressed to skin detachment, showing the underlying dorsal musculature, from the cervical to the sacral region. The skin that fell off was dry, firm and black, while the musculature was dark red, covered with fibrin and fetid. These studies indicate that toxic and environmental disturbances are important for ruminants and horses in Northeastern Brazil and that management measures should be employed to reduce the impacts of these diseases on the herd. In all production spectrums, the negative repercussion of dermatopathies for the producer is evident. It is hoped, with these studies, that skin disorders receive due attention from producers and professionals who deal with species of zootechnical interest in Brazil in the field.

Key words: Dermatopathies, ruminants, equids, Northeast

LISTA DE ILUSTRAÇÕES

Capítulo 1- Skin diseases in donkeys and mules - an update	61
Figure 1. Donkeys naturally poisoned by <i>Froelichia humboldtiana</i> . Multiple skin ulcers caused by secondary self-mutilation to intense itching (A). Multiple and extensive ulcerated wounds, that drained serous exudate (B).	74
Capítulo 2- Surtos de dermatopatia por intoxicação por <i>Tephrosia noctiflora</i> em rebanhos bovinos brasileiros	79
Fig. 1. (A) <i>Tephrosia noctiflora</i> com folhas, flores e (B) vagens.	82
Fig. 2. Arbustos de <i>T. noctiflora</i> em fase de frutificação e demonstrando serem consumidos pelo gado.	85
Fig. 3. Dermatopatia causada por <i>Tephrosia noctiflora</i> em vacas e bezerros lactantes. (A) Vaca afetada apresentando perda de condição e lesões cutâneas na região ventral do abdome e membros posteriores (B) Bezerro apresentando crostas e hiperpigmentação da pele nos membros anteriores e posteriores. (C) Maior aumento da Fig. A mostrando dermatite grave com crostas, ulceração, hiperpigmentação e liquenificação da pele dos membros posteriores e abdômen ventral. (D) Lesões semelhantes na pele da cabeça e pescoço de bezerro lactante	86
Fig. 4. Dermatopatia causada por <i>Tephrosia noctiflora</i> em touro. (A) Observe lesões em ~ 90% da pele em um caso extremamente grave de dermatopatia. (B) Observe alopecia, escamas, crostas, úlceras multifocais a coalescentes, hiperpigmentação e liquenificação da pele	87
Fig. 5. Dermatite por intoxicação por <i>T. noctiflora</i> , touro Nelore. (A) Dermatite grave com hiperqueratose, formação acentuada de crosta serocelular e ret pegs. Hematoxilina-Eosina. (B) Dermatite severa com hiperkeratose paraqueratótica, acantose, formação pronunciada de ret pegs e inflamação mononuclear. Hematoxilina-Eosina. (C) Queratinócitos hiperplásicos com discreto pleomorfismo, além de degeneração balonística e espongióse, além de hiperkeratose paraqueratótica. Hematoxilina-Eosina. (D) Infiltrado inflamatório de macrófagos, linfócitos e plasmócitos entremendo os anexos e fibras colágenas. Hematoxilina-Eosina.	88
Capítulo 3- Necrose térmica dorsal em ovelhas no estado de Alagoas, Brasil	95
Figura 1: Necrose dérmica induzida pelo sol em ovinos mestiços. A- Animais apresentando vários graus de danos na pele. B a D- Gangrena seca na pele dorsal, estendendo-se da região cervical à sacral. As bordas da pele necrótica eram irregulares (B), secas e firmes, e desprendiam-se ao puxar (C). O Músculo subjacente exibia tanto áreas desvitalizadas branco a amareladas (cervical) quanto vermelha a negras (ao longo do dorso) associado a um material amarelo fibrilar (D).	99
Figura 2: Necrose dérmica induzida pelo sol em ovinos mestiços. A- Necrose coagulativa acentuada apagando a epiderme e infiltrando na derme profunda e fibras musculares. Notar a ocorrência apenas de restos de anexos cutâneos. Hematoxilina-Eosina, objetiva 10x. B- Tecido de granulação na derme, envolvendo um trombo de fibrina no centro.	100

LISTA DE TABELAS

Capítulo 1- Skin diseases in donkeys and mules - an update	62
Table 1. Clinical and pathological characteristics of skin diseases caused by fungus and bacteria in donkeys and mules	68
Tabela 2. Características clínicas e patológicas das doenças de pele de origem parasitária e por oomicetos em asininos e muarens	69
Table 3. Clinical and pathological characteristics of the main primary cutaneous neoplasms diagnosed in donkeys and mules	71
Table 4. Environmental disease described in donkeys and mules	71
Capítulo 2- Surtos de dermatopatia por intoxicação por <i>Tephrosia noctiflora</i> em rebanhos bovinos brasileiros	79
Tabela 1: Valores médios e desvio padrão de uréia, creatinina, aspartato aminotransferase e gama-glutamilttransferase de bovinos naturalmente intoxicados por <i>T. noctiflora</i> .	85
Capítulo 3- Necrose térmica dorsal em ovelhas no estado de Alagoas, Brasil	95
Tabela 1: Valores médios e desvio padrão de uréia, creatinina, aspartato aminotransferase e gama-glutamilttransferase de ovinos com necrose térmica dorsal.	100

SUMÁRIO

1 INTRODUÇÃO	10
2. REVISÃO DE LITERATURA	12
2.1 DA DOMESTICAÇÃO À PRODUÇÃO ZOOTÉCNICA DE RUMINANTES E EQUÍDEOS	12
2.1.1 Origem e aplicação zootécnica de equídeos e ruminantes no Brasil colônia	13
2.2 DERMATOPATIAS E AS CONSEQUÊNCIAS DE SUA OCORRÊNCIA PARA ANIMAIS DE FAZENDA	15
2.2.1 Perdas econômicas diretas e indiretas decorrentes de dermatopatias	16
2.2.2 Infecções secundárias a lesões cutâneas e morte	17
2.2.3 Depreciação dos subprodutos	18
2.3 PRINCIPAIS ENFERMIDADES DE PELE EM ANIMAIS DE PRODUÇÃO	19
2.3.1 Distúrbios congênitos e hereditários	19
2.3.1.1 Alopecia congênita	19
2.3.1.2 Epidermólise bolhosa	20
2.3.2 Distúrbios da agressão física, radiotiva e química	21
2.3.2.1 Agressão actínica	21
2.3.2.1.1 <i>Dermatose solar</i>	21
2.3.2.2 Agressão química	22
2.3.2.2.1 <i>Dermatite de contato</i>	22
2.3.2.2.2 <i>Reação local à injeção</i>	24
2.3.2.2.2.1 <i>Granuloma vacinal</i>	24
2.3.2.3 Agressão traumática	25
2.3.2.3.1 <i>Extremos de temperatura</i>	25
2.3.2.3.1.1 Lesão por calor	25
2.3.2 Distúrbios infecciosos e parasitários	27
2.3.2.1 Infecções virais	27
2.3.2.1.1 <i>Varíolas</i>	27
2.3.2.1.1.1 Ectima Contagioso	27
2.3.2.1.1.2 Poxvirus bovino	28
2.3.2.1.2 <i>Herpesvíroses</i>	29
2.3.2.1.3 <i>Papilomavirus</i>	30
2.3.2.2 Infecções bacterianas	32
2.3.2.2.1 <i>Piodermas superficiais</i>	32
2.3.2.2.1.1 Dermatofilose	32
2.3.2.2.2 <i>Piodermas profundo</i>	33
2.3.2.2.2.1 Abscessos	33
2.3.2.3 Infecções fúngicas	34
2.3.2.3.1 <i>Micoses superficiais</i>	34
2.3.2.3.1.1 Dermatofitose	34
2.3.2.3.1.2 Malasseziose	36
2.3.2.4 Infecções por oomicetos	36
2.3.2.4.1 <i>Pytium insidiosum</i>	36
2.3.2.5 Infecções parasitárias	38
2.3.2.5.1 <i>Carrapatos, sarnas e míases</i>	38
2.3.2.5.2 <i>Helmintos</i>	39
2.3.2.5.2.1 Habronemose	39
2.3.2.5.2.2 Dermatite filarioide	40
2.3.3 Plantas fotossensibilizantes e plantas que afetam pele e anexos	41

2.3.4.1 <i>Plantas que causam fotossensibilização</i>	42
2.3.4.2 <i>Plantas que afetam pele e anexos</i>	43
REFERÊNCIAS	45
CAPÍTULO 1	61
SKIN DISEASES IN DONKEYS AND MULES - AN UPDATE	62
1. Introduction	62
2. Relationship between disease occurrence and type of donkey and mule farming	64
2.1 Overview of donkey and mule farming in brazil	64
2.2 Disease profile of donkeys and mules	65
2.3 Skin diseases diagnosed in donkeys and mules	66
3. Squine dermatopathies in northeast brazil	72
4. Conclusions	74
5. References	75
CAPÍTULO 2	79
SURTOS DE DERMATOPATIA POR INTOXICAÇÃO POR <i>Tephrosia</i> <i>Noctiflora</i> EM REBANHOS BOVINOS BRASILEIROS	80
Resumo	80
Abstract	80
1. Introdução	81
2. Material e métodos	82
3. Resultados	83
4. Discussão	89
5. Conclusão	89
Referências	92
CAPÍTULO 3	95
NECROSE TÉRMICA DORSAL EM OVELHAS NO ESTADO DE ALAGOAS, BRASIL	96
Resumo	96
Introdução, Material e métodos e Resultados	96
Discussao	101
Referencias	103
CONSIDERAÇÕES FINAIS	107

1. INTRODUÇÃO

A relação do homem com a produção de animais é bastante antiga, remetendo à revolução agrícola do período Neolítico, na qual muitas espécies coevoluíram com os seres humanos e serviram como fonte alimentar (ANGHINONI; CARVALHO; COSTA, 2013). O consumo da proteína animal cresceu consoante o aumento populacional, expressando uma demanda elevada no século XXI. No entanto, a exploração das espécies zootécnicas vai além do contexto nutricional; o uso de algumas espécies para transporte e lazer, por exemplo, datam do século XIV a.C., com a publicação do Tratado de Equitação de Kikkuli, que abordava os cuidados destinados aos cavalos puxadores de carros de guerra e de desfile do exército hitita (HERING, 2020).

A partir da utilização de espécies zootécnicas para atender as necessidades humanas, temas relacionados ao bem-estar e à produção sustentável foram suscitados ao longo dos anos (SILVA; CAVICHIOLI, 2020; ABREU et al., 2021), visando reduzir a crueldade aos animais bem como otimização dos recursos naturais. A procura por produtos fabricados eticamente está movimentando o mercado em uma nova direção (RIBEIRO, 2019), de modo que as empresas que não atenderem a essas questões dificilmente se manterão no mercado consumidor.

Um dos principais produtos derivados do gado é o couro bovino. Em média, o Brasil exporta cerca de 80% de seu couro bovino para mercados globais (BARRETO et al., 2017). Atualmente, 17% das importações totais de couros e peles bovinas cruas é brasileira e estima-se que esse percentual só aumente (MAMMADOVA et al., 2022). A Itália é um dos principais importadores dessa matéria-prima e recebe cerca de 71% da produção total do Brasil (UNIC, 2017). A viabilização da exportação do couro participa de uma temática que vai muito além do caráter produtivo, que envolve a remoção de impostos, aumento do desmatamento nacional (EC, 2018) e uma diversidade de discursos políticos (MAMMADOVA et al., 2020).

Antes disso, porém, outros gargalos permeiam a produção animal: a sanidade do plantel. Estudos retrospectivos de caso-controle provenientes de abatedouros têm fornecido um panorama do impacto econômico de diversas doenças na pecuária. Estima-se que os prejuízos decorrentes da paratuberculose, por exemplo, nas principais regiões produtoras de laticínios do mundo seja de US\$ 198 milhões nos Estados Unidos, US\$ 75 milhões na Alemanha, US\$ 56 milhões na França, US\$ 54 milhões na Nova Zelândia e entre US\$ 17 e 28 milhões no Canadá (RASMUSSEN et al., 2021). Apesar de ser pouco reportado, as dermatopatias também produzem impactos negativos na economia.

Exemplo disso é a Lumpy Skin Disease (LSD) que tem produzido perdas médias de 3.103 xelins quenianos para fazendas com raças indígenas e de 43.557 xelins quenianos para fazendas com raças exóticas (KIPLAGAT et al., 2020), em decorrência da mortalidade de animais infectados.

Devido extensão e função fisiológica, doenças que afetam a pele estão entre as mais importantes enfermidades de ruminantes (HAIDER, 2014), afetando seu bem-estar e custos da produção, em virtude dos tratamentos e gastos com veterinário além da má utilização do couro. É no sentido de reduzir os impactos das doenças sobre os rebanhos e, conseqüentemente, sobre a produção de insumos de origem animal do Nordeste, que deve haver amplo monitoramento das doenças de ruminantes na Região. Na Paraíba, fatores como o acesso a plantas tóxicas, formação de abscessos por soluções de continuidade, prática vacinal inadequada, compra de animais com lesões cutâneas transmissíveis aliado à ausência de quarentena e mistura de categorias animais (LIMA, 2019), foram importantes para o desenvolvimento de dermatopatias infecciosas, tóxicas e ambientais em ruminantes.

Apesar de serem escassos os trabalhos abordando os fatores relacionados à ocorrência de dermatopatias em espécies de produção, acredita-se que essas enfermidades estejam subestimadas, especialmente devido às condições ambientais cada vez mais adversas à criação a campo. Nesse contexto faz-se mister compreender quais enfermidades podem comprometer a saúde dos rebanhos a fim de contribuir para a redução dos impactos das dermatopatias na produção no Nordeste.

2. REVISÃO DE LITERATURA

2.1 DA DOMESTICAÇÃO À PRODUÇÃO ZOOTÉCNICA DE RUMINANTES E EQUÍDEOS

A domesticação dos animais e de espécies agrícolas foi o principal marco na história da humanidade pois contribuiu para a fixação do homem em comunidades agrícolas (DIAMOND, 2002). Em relação aos bovinos, a evidência arqueológica mais antiga de seu criatório data de 8.800 a 8.300 a.C., no Crescente Fértil (HELMER et al., 2005). O gado acompanhou as migrações humanas e dispersou-se entre os continentes, formando raças taurina, indicina ou mistas, adaptadas a diferentes ambientes e com variável desempenho produtivo (AJMONE-MARSAN et al., 2010). De forma similar, as ovelhas desempenharam papel importante no Neolítico. Esses animais foram introduzidos juntamente com caprinos, suínos e bovinos e eram exploradas especialmente para produção de carne e leite (SIERRA et al., 2019; SAÑA et al., 2020).

A partir do momento em que o ser humano passou a viver em uma sociedade agrícola sedentária, a fonte de alimentos tornou-se uma questão importante e determinou o crescimento populacional que experimentamos até o presente momento. A sociedade pastoril do Neolítico explorou a produção tanto de pequenos quanto de grandes ruminantes, mas o gado se tornou a principal fonte de leite, carne e peles (DIAMOND, 2002). Atualmente, a carne bovina está entre as commodities alimentares com maior elasticidade quanto à demanda e mudanças nos preços e na renda (CORNELSEN et al., 2015). De um modo geral, acredita-se que a demanda global de carne atingirá 360/455 milhões de toneladas até 2030/2050 (FIALA, 2008; GARNETT, 2017), o que implica a necessidade de mudanças severas nos sistemas nacionais de produção.

Acompanhar o aumento da demanda de carne bovina implica em maior utilização de terras, o que esbarra em temas bastante polêmicos do ponto de vista ambiental. No Brasil, o gado é o principal fator responsável pela conversão de terras para a agroindústria, o que representou um índice de desmatamento de aproximadamente 63% da Amazônia só entre 2000 e 2013 (LEITE et al., 2012; TYUKAVINA et al., 2017) e resultou em mais de um quarto das emissões globais de carbono entre 2000 e 2011 na América do Sul (HENDERS et al., 2015). Conciliar a problemática da produção sustentável com a demanda crescente de produtos de origem ambiental é um importante desafio da produção de ruminantes no Brasil. Acrescido a isso, o diagnóstico de doenças com impacto na saúde pública agrava sobremaneira a manutenção dos sistemas de produção.

2.1.1 Origem e aplicação zootécnica de equídeos e ruminantes no Brasil

A utilização do equino nas Américas é datada do século XV, com a introdução do cavalo por Cristóvão Colombo, no que hoje correspondem à ilha de São Domingos e Haiti (GOULART, 1964). O animal era empregado basicamente na locomoção e rapidamente multiplicou-se (BRAGA, 2000), chegando ao território brasileiro por volta de 1541 a 1549 (GOULART, 1964). Conforme se estreitaram os laços do Brasil com Portugal, diversas raças de equinos foram incorporadas no Território brasileiro, de modo que representantes puros ou mestiços das raças Árabe e Barbo, constituíram a base dos equinos da região (SILVA, 2014). No Brasil colônia, o uso de equinos era destinado especialmente ao manejo do gado, o que provavelmente contribuiu para a expansão da espécie a partir dos estados da Bahia, Pernambuco e São Paulo (GOULART, 1964).

Atualmente, os equinos são empregados tanto no uso militar quanto para práticas desportivas, transporte, agropecuária e equoterapia (VECCHI, 2020). Esporte e lazer são os campos que mais evidenciam a utilização da espécie, entre os quais destacam-se as raças Quarto de Milha e Crioulo (MAPA, 2016). Um outro segmento que ainda possui pouca expressividade no Brasil é o de aproveitamento da carne de cavalo, cuja produção restringe-se a frigoríficos do Rio Grande do Sul, Paraná e Minas Gerais e é destinada à exportação (LIMA et al., 2006). No entanto, o país tem grande potencial para uma produção sustentável e competitiva com o mercado internacional.

De forma similar, os registros apontam o surgimento de asininos e muares no Brasil para a época da colonização, juntamente com a introdução do gado. Esses animais foram os principais responsáveis pela expansão das rotas comerciais, através do transporte de pessoas, alimentos, munições, minerais preciosos e artigos de luxo (CARNEIRO; LUCENA; BARROS, 2018; HICKIE; OLIVEIRA; QUINTEIRO, 2018). Atualmente o criatório de asininos e muares destaca-se na produção da pele, utilizada particularmente na China na fabricação do ejião (BENNETT; PFUDERER, 2020). A cultura por traz desse produto tem estimulado o roubo, o comércio e o abate ilegal (BAKER, 2017; BENNETT; PFUDERER, 2020) bem como a venda de produtos adulterados.

O bovino teve papel importante durante a colonização nas Capitânicas do Norte do Brasil colonial, quanto à expansão e desbravamento do Território brasileiro (ALVEAL & DIAS, 2020). O gado, que os europeus trouxeram para a América, ocupou as terras

inaptas para a plantação de cana-de-açúcar e promoveu avanço territorial nas décadas finais do século XVII para o interior do que hoje é a Região Nordeste do país (ABREU, 1907). Apesar da relevante participação no desenvolvimento das comunidades agrícolas nacionais, o impacto da criação bovina no ambiente é registrado desde o século XVIII. Consoante o progressivo aumento das fazendas de gado e o crescimento da população, notou-se o aumento nos períodos de seca na Região, chegando a três anos quase consecutivos (1777-1779; 1791-1793) (ALVES, 1953). Aliado a isso, o preparo da terra para transformar em pasto, que incluía retirar a vegetação não palatável e semear capins e leguminosas, contribuiu para a exposição e erosão do solo (FELIPE, 2020).

O couro destacou-se dentre as produções do Brasil colonial. No início do século XVIII estima-se um envio de cerca de 110 mil meias peles para Portugal: 50 mil pela Bahia; 40 mil por Pernambuco e 20 mil pelo Rio de Janeiro (ANTONIL, 1837). Demanda essa que aumentou a partir de 1713 (PINTO, 1979) tanto em quantidade quanto no tratamento que o couro recebia antes de ser exportado (DIAS, 2018). Além da exportação do produto propriamente dito, o couro também foi importante para a exportação do tabaco, já que esse artigo era vendido em rolos recoberto pela pele do gado. Estima-se que mais de mais de 1,2 milhão de meias peles foram destinadas apenas para o comércio do tabaco em 1710 (NARDI, 1996).

É nesse contexto que o estudo das dermatopatias se fazem importantes, tendo em vista a implicação histórica da pele na produção nacional. De um modo geral, as doenças de pele reportadas em ruminantes decorrem especialmente de agente fotossensibilizantes e infecciosos, cujos danos no couro, na redução da carcaça e na produção de leite são reportados eventualmente acompanhando os surtos (AMADO et al., 2018). Entretanto a implicação, especialmente de dermatopatias com origem tóxica, no produto final (leite/carne) é pouco descrita, o que abre um leque importante de novos estudos.

Mesmo diante de sua relevância econômica, o diagnóstico de dermatopatias em equídeos do Brasil ainda é incipiente na literatura; ora pelo subdiagnóstico, ora pela falta de relatos por parte de profissionais a campo. Em asininos e muares as doenças infecciosas, particularmente, não são ainda completamente conhecidas (BARRANDEGUY; CAROSSINO, 2018). Em linhas gerais, esses animais podem desenvolver doenças similares aos cavalos, mas algumas particularidades devem ser consideradas ante o diagnóstico presuntivo. Os sinais clínicos nesses pacientes tendem a ser bastante sutis como, por exemplo, a demonstração da dor (MIRANDA; PALHARES 2017); além disso, é possível que manifestem apresentações clínico-patológicas

relativamente distintas em relação aos equinos, justificando a elaboração de protocolos terapêuticos e diagnósticos diferenciais específicos.

2.2 DERMATOPATIAS E AS CONSEQUÊNCIAS DE SUA OCORRÊNCIA PARA ANIMAIS DE FAZENDA

O termo dermatopatia refere-se às doenças que podem afetar pele e anexos cutâneos. Todas as espécies de produção que possuem tegumento, ou outro material de revestimento corpóreo, estão susceptíveis a desenvolver dermatopatias (LEIBOVITZ et al., 1977; SUJA et al., 2017). Nesse sentido, o estudo dessas alterações permite inferir sobre o grau de saúde do criatório bem como se há necessidade de se desenvolver melhorias no controle e/ou profilaxia de doenças no plantel. De um modo geral, as doenças da pele podem ser primárias, causadas por fatores diversos; porém, não são raras as manifestações cutâneas secundárias a outras doenças de base. Os prejuízos decorrentes de dermatopatias incluem as perdas diretas, que cursam com mortalidade, e indiretas, que incluem redução da produção de leite, perda de peso, aumento das taxas de aborto e aumento da suscetibilidade a miíases (YERUHAM et al., 2007).

Doenças de pele podem resultar em perdas econômicas significativas por contribuírem com a redução da eficiência alimentar e da taxa de crescimento, e pelo aumento da mortalidade (VON ALTROCK; HÖLTIG, 2013). No Brasil, porém, são poucos os estudos que enfatizam as perdas econômicas decorrentes dessas doenças na fazenda, o que pode estar relacionado à heterogeneidade das características econômicas entre as Regiões e metodologias empregadas na determinação da prevalência (RASMUSSEN et al., 2021). Além disso, deve-se levar em consideração a dificuldade de caracterizar e quantificar as lesões em grandes animais. Na espécie equina, por exemplo, são poucos os estudos que caracterizem os aspectos patológicos de dermatopatias (PESSOA 2014ab; ASSIS-BRASIL et al., 2015; BARRETO, 2017), especialmente no Nordeste.

2.2.1 Perdas econômicas diretas e indiretas decorrentes de dermatopatias

Apesar de estudos direcionados ao impacto das dermatopatias serem relativamente escassos, há uma gama de trabalhos que abordam os prejuízos de doenças infecciosas à pecuária. A partir desses estudos, é possível identificar a participação das lesões cutâneas em diversas enfermidades. Em um estudo na Índia, estimando-se as

perdas por Herpesvírus equino (EHV 1 e 4) em animais de trabalho, verificou-se o elevado prejuízo para a região, correspondendo a Rs. 200 a Rs. 1, 47.000 rupias mauricianas (US\$4,72 a 0,035 dólares) (PARAMESWARAN; SENTHIL, 2014). De modo similar, com os impactos econômicos da linfangite enzoótica na Etiópia, verificou-se uma perda média anual por proprietário de até ETB8447 Birr etíopes (US\$181,85 dólares), devido mortalidade, perda de potência de trabalho e custos de tratamento. Quando a perda foi calculada apenas para os proprietários de carros afetados, a média foi de ETB 9835 por proprietário de carro afetado (US\$211,73 dólares) (MOLLA; FENTAHUN; JEMBERU, 2021).

Dentre os estudos sobre os impactos econômicos de dermatopatias em bovinos, destaca-se a Lump Skin Disease (LSD) ou Doença da Pele “encaroçada”. Essa condição é causada pelo Capripoxvirus que afeta predominantemente bovinos no continente africano e Oriente Médio (TASIOUDI et al., 2015; WEISS, 1968). A doença se caracteriza por nódulos elevados, circulares, firmes e coalescentes na pele e sua ocorrência está relacionada a fatores como raça, fonte de estoque de reposição e tamanho do rebanho (TUPPURAINEN et al., 2005). Perdas médias de redução de leite e mortalidade chegam a 4.725 KSH/97 USD e 3.103 KSH/31 USD para fazendas com raças indígenas e 26.886 KSH/266USD e 43.557 KSH/431USD para fazendas com raças exóticas, respectivamente (KIPLAGAT et al., 2020). Apesar de não ser descrita na América do Sul, esses estudos a partir da LSD podem servir de modelo para o monitoramento epidemiológico de doenças de pele no Brasil.

Além da LSD, necrobacilose interdigital e a dermatite digital demonstram ser importantes dermatopatias para ruminantes. A necrobacilose interdigital é uma importante causa de claudicação em bovinos mantidos em ambientes não higiênicos e caracteriza-se pela formação de tumorações subcutâneas infectadas pelo *Fusobacterium necrophorum* (SOLANO et al., 2017). Já a dermatite digital é uma doença contagiosa polibacteriana de cunho multifatorial que afeta o pé, cujo principal microrganismo associado pertencem ao gênero *Treponema* spp (ZINICOLA et al., 2015).

Ambas as doenças foram investigadas em bovinos criados em confinamento e exibiram grande incidência cumulativa em novilhos e novilhas. Enquanto a necrobacilose foi reponsavel por até 48% dos casos de bovinos caídos, a dermatite digital foi a que mais afetou a receita no estudo cujo impacto foi de \$-98 e \$-96 dólares canadenses em novilhos e novilhas respectivamente (CORTES et al., 2021). A claudicação é responsável por até

70% das perdas econômicas devido ao abate prematuro, tratamento, diminuição do ganho médio diário e aumento dos dias de alimentação (TERRELL et al., 2017).

2.2.2 Infecções secundárias a lesões cutâneas e morte

Danos à integridade cutânea são responsáveis por infecções secundárias, prolongamento do tempo de cicatrização e até morte dos animais. Em um estudo avaliando-se os casos de tétano em equinos, 57,1% dos registros exibiram histórico de cirurgias ou de lesões cutâneas em membros posteriores e anteriores, infecções umbilicais, castração e na região de face, provocando uma mortalidade de 72,9% (RIBEIRO et al., 2018).

Em um estudo com equinos da Nova Zelândia, as feridas na pele, particularmente do membro distal, foram uma das enfermidades mais relatadas, ficando atrás somente da claudicação e de doenças respiratórias. Quando se considerou as causas de morte e razões para eutanásia na espécie, as feridas ficaram em segundo lugar nesse estudo. Conforme os autores, muitos dos proprietários tratavam os ferimentos de seus cavalos sem consultar um veterinário (THEORET; BOLWELL; RILEY, 2016). Isso pode estar relacionado ao fato de que a cicatrização de feridas em equinos tende a ser complicadas pelo tecido de granulação excessivo, que acaba comprometendo a contração e epitelização da ferida (DUBUC et al., 2006), o que provavelmente aumenta o custo e o período de tratamento.

No entanto, essas lesões devem ser manejadas com especial cuidado, tendo em vista que feridas não cicatrizadas frequentemente podem sofrer contaminação secundária, como relatado em infecções por *Pythium insidiosum* e *Habronema* sp. (GAASTRA et al., 2010; CORTEGGIO et al., 2012).

Em ruminantes, por sua vez, lesões cutâneas foram descritas durante a necropsia de bovinos infectados persistentemente com vírus da diarreia viral bovina (BVDV). A doença aguda caracterizou-se por lesões ulcerativas e crostosas focais afetando as junções mucocutânea e cutâneo-cornos, fendas interdigitais e metacarpos (BIANCHI et al., 2019). Em doença semelhante à doença das mucosas, observou-se úlceras na superfície nasolabial, língua, gengivas e palato duro, plano nasal, além de alopecia e hiperqueratose acentuada e placas crostosas nos membros posteriores (CRUZ et al., 2018). Embora menos comum, doença cutânea secundária ao uso de ectoparasiticidas foi recentemente registrado em bovinos no estado de Pernambuco. Dos oito animais adultos acometidos, três morreram na propriedade e cinco foram diagnosticados com alterações nervosas e

cutâneas, incluindo lesões crostosas no dorso do pescoço, escápula, orelhas e ulcerações na mucosa oral e vaginal (MARCOM et al., 2022).

2.2.3 Depreciação dos subprodutos

De um modo geral, o uso de asininos e muares é direcionado ao transporte devido a rusticidade dos animais; no entanto, leite ou carne também são explorados em algumas culturas (BENNETT; PFUDERER, 2020). Além disso, um outro subproduto que vem sendo bastante valorizado é o ejião. Colla corii asini, gelatina de couro de burro ou ejião é um composto produzido a partir do colágeno de burros, usada tradicionalmente na medicina chinesa. O produto é empregado para melhorar o sistema imunológico e tratar a insônia e tonturas (WANG et al., 2012; YANG et al., 2014; LI et al., 2017). Nas últimas décadas a demanda pelo ejião aumentou consideravelmente, o que fez uma pressão negativa sobre os animais de países como o Quirguistão, Brasil e México (FONSECA et al., 2021). Distúrbios cutâneos podem, portanto, impactar diretamente na confecção desse produto.

Em países onde a indústria dos curtumes faz parte expressiva da recita nacional, dermatopatias podem prejudicar severamente a renda da população. No Paquistão, por exemplo, os curtumes empregam mais de 0,5 milhão de pessoas e contribuem com 6,56% das exportações e 6,15% do PIB industrial. Entretanto, peles e couros danificados representam 33,88% da contagem total de couro. Cicatrizes de picada de carrapato aparecem como poros pontiagudos após o tratamento do couro, reduzindo seu preço no preço de mercado (CHAUDHRY et al., 2011). Estima-se uma queda de 9 a 10% nos mercados doméstico e de exportação da atual do comércio exterior de couro e pele (GRUMILLER, 2019), o que pode ter como um dos fatores as doenças de pele.

Na Etiópia, por sua vez, mais de 56% das peles de caprinos foram rejeitadas em decorrência de doenças de pele, defeitos produzidos por má criação e nutrição animal, ectoparasitoses, abate impróprio bem como praticas inadequadas de esfolagem, cura, coleta, transporte e armazenamento (ADEM et al., 2019). Dentre as doenças de pele, o vírus da varíola ovina e caprina (SGPV) foi um dos principais responsáveis por danos cutâneos em pequenos ruminantes, contribuindo para a rejeição de mais 85% da pele na Etiópia (BIRHANU et al., 2011).

2.3 PRICIPAIS ENFERMIDADES DE PELE EM ANIMAIS DE PRODUÇÃO

2.3.1. Distúrbios congênitos e hereditários

2.3.1.1 Alopecia congênita

O termo alopecia ou hipotricose total refere-se à ausência completa de pelos ou lâ decorrente de distúrbios do desenvolvimento dos folículos pilosos (STEFFEN et al., 1991; PACHECO et al., 2005). A condição não ocorre de caráter uniforme e pode ser subdividida em outras entidades tais como hipotricose congênita associada ao cromossomo X com perda de dentes e aplasia dos folículos pilosos sem displasia dentária (MECKLENBURG, 2006). Hipotricose letal ou viável são doenças de cunho recessivo autossômico descritas na raça Holandesa e nas raças Guernsey, Jersey, Holandesa e Ayrshire, respectivamente. Diferenças marcantes entre as duas condições incluem a presença de pelos esparsos no focinho, cílios, orelhas, vassoura da cauda e extremidades distais e os bezerros afetados morrem poucas horas após o nascimento na hipotricose letal (REBHUN, 1995; MECKLENBURG, 2006).

No gado Holandês a “síndrome do bezerro careca” afeta tanto as fêmeas quanto os machos mas nesses últimos é letal. A doença caracteriza-se igualmente por alopecia progressiva, pele enrugada e espessada, falha no crescimento dos chifres, perda da condição corporal (YAGER & SCOTT, 1985; REBHUN, 1995). Essa condição foi reportada em Garanhuns, Pernambuco, e afetou uma bezerra de seis meses que nasceu sem pelos, não desenvolveu chifres, apresentou vários episódios de fotossensibilização além de subdesenvolvimento (CÂMARA et al., 2007).

Outra forma de distúrbios congênitos do pelo é descrita em bezerros Polled Hereford e caracterizam-se por pêlos encaracolados e ásperos ao nascimento e apresentam alopecia na ponte do nariz e orelhas, que, após algumas semanas, progride para a cabeça, pescoço, ombros e dorso lombar (STEFFEN et al., 1991; MECKLENBURG, 2006). Contudo, lesão similar é reportada em bezerros infectados persistentemente pelo vírus da diarreia viral bovina. De 158 bezerros lactantes, 10 nasceram pequenos e com pelagem crespa além de exibirem episódios de diarreia e/ou sinais respiratórios na segunda a quarta semanas de vida. Dos dez, sete apresentaram uma cepa não citopática de BVDV (LARSSON et al., 1991).

No Brasil, alopecia em equino é reportada como alopecia sazonal idiopática em um mestiço de oito anos no estado de Santa Catarina. O animal exibia perda dos pelos em regiões do tórax e do abdômen, simétrica e bilateralmente, sem prurido, inflamação nem descamação associados. Durante dois anos de acompanhamento, identificou-se que a

queda do pelo acontecia no final do outono e retornava espontaneamente em meados do verão. O diagnóstico nesses casos baseia-se no histórico e histopatologia que inclui hiperplasia irregular, hiperpigmentação e ortoqueratose compacta, edema e infiltrado inflamatório (SOUZA et al., 2020).

Exame clínico minucioso e o conhecimento das doenças de pele são necessários para realizar um diagnóstico preciso e evitar a proliferação de tal anormalidade genética por meio de cruzamentos indesejáveis (CÂMARA et al., 2007).

2.3.1.2 Epidermólise bolhosa

Epidermólise Bolhosa Juncional Hereditária (EBJ) refere-se a uma doença mecanobolhosa rara decorrente da expressão defeituosa das proteínas do hemidesmossomo/filamento de ancoragem laminina-5, colágeno XVII e integrina $\alpha 6\beta 4$. (MEDEIROS & RIET-CORREA, 2015).

Alguns dos registros dessa condição incluem um caso espontâneo de EBJ em uma bezerra Charolês de duas semanas de vida que exibia erosões e úlceras acrais, auriculares e orais e onicomadese dos quatro pés. Os sinais gerais incluíam anorexia, apatia, emagrecimento e dor cutânea acentuada (GUAGUERE et al., 2004). Na Alemanha, a doença foi registrada em uma única bezerra Charolesa de raça pura que nasceu a termo e morreu imediatamente após o nascimento, com alopecia multifocalmente extensa, erosões e úlceras na garupa, cabeça e superfícies externas das orelhas, pálpebras, nariz, focinho, lábios e extremidades distais com onicomadese de todos os quatro pés, pele sem pelos apresentava crostas e pequenas vesículas múltiplas na borda com a pele com pelos; além disso, partes do intestino delgado que projetavam-se através do umbigo, membranas mucosas cutâneas ausentes na gengiva, palato duro e língua, bem como defeitos cutâneos lineares nas junções anal e vulvocutânea (PETERS et al., 2015).

Em cordeiros, tem-se reportado epidermólise bolhosa (EB) com epiteliogênese imperfeita em ovinos da raça Churra, os quais nasciam com áreas de pele sem epiderme, exibindo uma derme muito avermelhadas, bem demarcadas por áreas de pele normal em regiões como cabeça e extremidades. A análise do heredograma mostrou que o processo tinha herança autossômica recessiva e deficientes na proteína integrina 4, que faz parte da estrutura dos hemidesmossomos responsáveis por unir a epiderme à derme (PÉREZ et al., 2014). Epidermólise Bolhosa Juncional Herdada (Tipo Herlitz) foi descrita em Ovinos Alemães de Cabeça Preta diagnosticados com múltiplas úlceras crostosas na pele sobre

as faces dorsais das regiões carpal e tarsal, as bandas coronárias, os cascos e a língua. Bolhas frescas foram observadas raramente e estavam presentes apenas na pele que recobre as faces dorsais das articulações do carpo (OSTMEIER et al., 2012).

No Brasil a doença é descrita em um bezerro descendente de touro Gir e vaca mestiça Gir da Paraíba. O bezerro apresentava exungulação de todos os cascos, erosões e crostas generalizadas na pele e úlceras na cavidade oral (MEDEIROS et al., 2012). Nessa mesma região foi reportada, ainda, quadros de epidermólise bolhosa distrófica caprina (DEB). Essa condição é uma subclassificação do ponto de vista ultraestrutural, da epidermólise bolhosa e caracteriza-se por clivagem de ceratinócitos dentro ou abaixo da lâmina densa (FINE et al., 2008). Os caprinos da Paraíba apresentavam exungulação, erosões, crostas e cicatrizes na pele que correspondiam, na microscopia, a uma separação subepidérmica com fendas preenchidas ocasionalmente com fluido eosinofílico claro, detritos celulares ou neutrófilos (MEDEIROS et al., 2013).

O diagnóstico é feito com base nos achados clínicos e histopatológicos que incluem O exame histopatológico revelou uma separação dermo-epidérmica da zona da membrana basal sem citólise de queratinócitos (GUAGUERE et al., 2004).

2.3.2. Distúrbios da agressão física, radioativa ou química

2.3.2.1 Agressão actínica

2.3.2.1.1 *Dermatose solar*

A exposição prolongada à luz solar é um importante desencadeador de distúrbios dermatológicos em animais e seres humanos (CARVALHO et al., 2012; GREEN, 2014; GUZMÁN, 2016). Os raios ultravioleta, especialmente o UVA, são incriminados como causas potenciais de uma série de dermatopatias (SIMIS, 2006). Achados reversíveis e imediatos dos danos solares sobre a pele incluem a hiperpigmentação cutânea e atraso na formação de nova melanina (DE FABO; SUELEN; MONTAGNER, 2009).

As doenças actínicas compreendem desde processos inflamatórios até processos neoplásicos incluindo, ainda, a ceratose actínica e a elastose solar. Essas condições são amplamente descritas no homem (MORGAN, 2003), contudo, em animais domésticos, são descritas esporadicamente. Ceratose actínica refere-se a um grupo de condições cutâneas sequentes a exposição excessiva à radiação ultravioleta que, em geral, estimula a progressão da dermatite para dermatose (SCARFF, 2017). Essa condição é descrita em

cães, gatos, coelhos e no homem, associados intimamente ao estilo de vida livre e a particularidades individuais como áreas despigmentadas e/ou peles glabras (GREEN, 2014). Nesses animais não há predisposição sexual, etária ou racial, tendo em vista que em cães e gatos, por exemplo, as lesões podem surgir tanto em animais brancos quanto em áreas brancas de animais multicoloridos (SCARFF, 2017).

Achados crônicos decorrentes da exposição solar incluem a elastose que caracteriza-se, clinicamente, por espessamento da pele, cuja consistência é coriácea, sulcada, amarelada, e histologicamente, por degeneração de fibras colágenas e elásticas da pele (SIMIS, 2006), similar ao observado no animal deste relato. A elastose é induzida pela exposição prolongada à luz ultravioleta, (GOLDSCHMIDT & GOLDSCHMIDT, 2017), e deve ser prontamente associada à ceratose actínica. A hiperkeratose e a acantose podem estar envolvidas com as alterações moleculares promovidas principalmente pelos raios UVA, à proteína p53, que está envolvida no controle da proliferação celular, reparo do DNA e morte celular (DE FABO; SUELEN; MONTAGNER, 2009). Já a atrofia acinar e a ectasia de glândula apócrina podem estar correlacionadas com a compressão intradérmica exercida pela dermatite nodular multifocal acentuada (GOLDSCHMIDT & GOLDSCHMIDT, 2017).

As características clínicas da dermatose são aparentes. A confirmação diagnóstica é por exame histopatológico através em uma amostra de biópsia. O tratamento primário inclui a remoção imediata da luz solar direta. O tratamento local será regido pelo estágio das lesões. Anti-inflamatórios não esteróides (AINEs), corticosteróides ou anti-histamínicos podem ser administrados por via parenteral e as doses adequadas mantidas. Para evitar a septicemia, a administração profilática de antibióticos pode valer a pena em alguns casos (RADOSTISTS, 2007).

2.3.2.2 Agressão química

2.3.2.2.1 *Dermatite de contato*

Dermatite de contato refere-se a uma resposta inflamatória tegumentar inespecífica que decorre do contato com agentes químicos ou físicos que causam lesão tecidual direta ou indireta. Os achados macroscópicos variam de acordo com a natureza cáustica do agente e, em geral, o diagnóstico depende do histórico e sinais clínicos (MAULDIN & PETERS-KENNEDY, 2016).

Em ruminantes, *Pastinaca sativa* tem sido associada à dermatite de contato no gado, o que pode decorrer da presença de furanocumarinas tais como xantotoxina, bergapteno, isopimpinellina, imperatorina e metoxiimperatorina (STEGELMEIER et al., 2019). A aplicação cutânea de extratos de pastinaca selvagem produziu fotodermatite grave semelhante àquela observada no envenenamento clínico (BEIER, 1990).

No Brasil, dermatite de contato é descrita juntamente com fotossensibilização em ovinos do Brasil em decorrência ao consumo de *Malachra fasciata* (ARAUJO et al., 2017). A planta, comumente conhecida como “quiabo-bravo”, “malva-brava” e “malva-de-espinho”, é uma espécie invasora que se desenvolve nas regiões Norte e Nordeste do Brasil que já foi citada anteriormente como indesejável para a produção animal devido às lesões cutâneas que pode causar ao gado (MOREIRA & BRAGANÇA, 2010). Nesse sentido, durante a estação chuvosa os ovinos não devem ter acesso a pastagens infestadas pela planta e, quando afetados, devem ser retirados das áreas infestadas e mantidos à sombra até o desaparecimento das lesões (ARAUJO et al., 2017).

Além das plantas, o contato com substâncias químicas podem provocar lesões cutâneas severas. Em Pernambuco, recentemente reportou-se um surto de intoxicação sistêmica com dermatite irritante por contato em bovinos, após receberem 100 mL de Cipermetrina pour on (Ectonil ®, Cipermetrina, Labgard, Brasil). De oito animais, três morreram naturalmente; os demais manifestaram apatia, hiperexcitabilidade, tremores musculares, sialorreia, bradicardia e lesões crostosas no dorso da região de pescoço, na escápula, nas orelhas, bem como ulcerações em mucosa oral e vaginal. Microscopicamente as lesões cutâneas caracterizaram-se por erosão e ulceração da epiderme e infiltrado linfocitário e neutrofílico perivascular na derme superficial. Os animais foram responsivos ao tratamento (MARCOM et al., 2022).

O diagnóstico deve ser feito através da análise dos sinais clínicos, histórico (incluindo quaisquer alterações ambientais recentes ou novas terapias tópicas) e resposta à remoção do irritante ou a sua reexposição. Devem ser feitos raspados de pele e citologia para descartar causas infecciosas de dermatite. Na biópsia a confirmação se dar através da visualização de lesões agudas, demonstrando dano celular epitelial, ulceração e vacuolização intracelular e edema com lesão infiltrado inflamatório mononuclear.

2.3.2.2.2 Reação local à injeção

2.3.2.2.2.1 Granulomas vacinais

Granulomas são lesões tumoriformes caracterizados por resposta inflamatória granulomatosa (macrófagos, macrófagos epitelioides, linfócitos, ocasionais plasmócitos e neutrófilos) incitada em duas ocasiões distintas: em resposta a um corpo estranho (granuloma de corpo estranho) ou a partículas capazes de estimular a resposta imune (granuloma imunitário) (WERNER, 2015).

Os granulomas decorrentes da vacinação são geralmente assépticos, portanto, de corpo estranho, uma vez que a substância vacinal é um material desconhecido ao organismo. No Brasil, a prática da vacinação contra febre aftosa é bastante comum. A vacina é inoculada habitualmente no pescoço e frequentemente estimula formação de granulomas no local da aplicação. A formação da reação inflamatória crônica decorre dos componentes adjuvantes da vacina, em geral oleosos, que potencializam a reação inflamatória crônica, cursando com a formação de granulomas ou abscessos em torno da substância (TIZARD, 2002). Os adjuvantes mais frequentes são o hidróxido de alumínio, emulsões de óleo, saponinas ou derivados de polissacarídeos (SPICKLER, 2003).

É importante destacar que essas reações podem tornar-se sépticas quando acompanhadas de bactérias como *Staphylococcus* spp., *Bacillus* spp., *Escherichia coli* e *Proteus* spp., o que pode ser atribuído a contaminação ambiental ou transposição percutânea de microrganismos da pele no momento da inoculação da vacina. Além disso, erros na vacinação podem gerar lesões secundárias como compressão medular e de nervos periféricos, anafilaxia, infecções iatrogênicas, polirradiculoneuropatia desmielinizante inflamatória aguda, neoplasias, com consequentes perdas econômicas (O'TOOLE et al., 1995).

Na Paraíba a lesão foi descrita como um aumento de volume de 28 cm de diâmetro, e que drena conteúdo purulento amarelado e sem odor à altura do membro posterior direito de uma vaca mestiça de seis anos de idade, que surgiu há um ano e meio, após a aplicação da vacina contra febre aftosa (LIMA, 2019).

É importante salientar que deve-se fazer a limpeza do local da injeção vacinal com uma solução antisséptica e utilizar agulhas, seringas e injetores de jato estéreis ou extremamente limpos. O local de aplicação também deve ser o anatomicamente correto, evitando lesões iatrogênicas (FOLCHINI, 2018).

2.3.2.3 Agressão traumática

2.3.2.3.1 Extremos de temperatura

2.3.2.3.1.1 Lesões por calor

O calor pode ser aplicado à pele de várias formas e pode provocar lesões necrosantes de graus variados, conforme a duração e intensidade da exposição. Líquidos quentes (QUIST et al., 2012), almofadas de aquecimento (DUNLOP, 1989), incêndios (SHARPE, 2020; RASHID, 2021) e queimaduras elétricas (PEREIRA et al., 2020) constituem importantes causas de lesão térmica em animais.

Apesar de menos relatado, queimaduras solares também são reportadas na literatura veterinária, particularmente em cães (SUMNER et al., 2016). Esse tipo de lesão afeta a pele com pelos esparsos e pigmentadas, haja vista que a pele preta absorve aproximadamente 45% mais radiação solar do que a pele branca. Além disso, a absorção de luz visível (400-700 nm) pode resultar na produção de energia térmica, provocando queimadura com carbonização dos tecidos (MAULDIN & PETERS-KENNEDY, 2016).

De um modo geral, animais com pelagem mais escura exibem maior absorção de radiação térmica, alta temperatura superficial e maior susceptibilidade ao estresse por calor do que aqueles com pelagem de cor mais clara (FADARE et al., 2012). É importante destacar que o ambiente também afeta a temperatura dos animais ao longo do dia: animais expostos ao sol em horários mais quentes como às 13h, mostram níveis remanescentes de calor armazenado até às 20h (PULIDO-RODRIGUEZ et al., 2021).

As mudanças ambientais influenciam e sincronizam as mudanças na pelagem e nas características da pele das raças de ovinos ao longo do ano, o que é denominado de aclimação fenotípica (LOVEGROVE, 2005; AMORIM et al., 2019). Diante do fato que a resposta celular a danos letais está relacionado ao estado funcional da células (PEREIRA, 2020), será que essa aclimação vem a favorecer, pois, os efeitos da radiação solar na indução de lesões sobre a pele? De maneira geral, a radiação UVB estimula as moléculas de absorção de luz na pele os cromóforos, resultando em transferências de elétrons e produção de radicais livres. A energia dissipada desse processo induz as reações químicas e os distúrbios celulares, incluindo morte celular e mutações no DNA (MAULDIN & PETERS-KENNEDY, 2016).

O padrão anatômico da queimadura pode contribuir para diagnóstico da causa da lesão térmica. Necrose da pele dorsal induzida pelo sol é descrita em ovelhas no Uruguai; os autores relataram necrose extensa, larga e linear da pele dorsal, estendendo-se da área interescapular à lombossacral em oito ovelhas, sendo mais fortemente acometidas as de pele pigmentada (GARCIA et al., 2019), assemelhando-se ao aqui descrito. Em animais

expostos ao sol experimentalmente, aumentos mais significativos da temperatura corporal foram encontrados nas regiões com maior incidência de radiação solar direta, como o dorso e o ombro (PULIDO-RODRIGUEZ et al., 2021), podendo explicar o porquê essa região anatômica é mais severamente afetada, pois além de exposição direta, retém mais a energia absorvida durante o dia.

Além desses critérios, a densidade e característica da pelagem pode interferir na retenção e condutividade do calor: em raças lanadas expostas ao sol do clima mediterrâneo, a superfície da lã atingiu 45°C e a temperatura da pele foi de 39,6°C (HADADE et al., 2018), demonstrando que os efeitos da radiação absorvida permaneceram principalmente na superfície da lã devido à baixa transmitância. No estudo de Garcia et al. (2019) e Butler (2006), a recente tosquia foi o principal fator predisponente à necrose térmica dorsal induzida pelo sol, a qual é relatado, ainda, em porco (FRANK, 2015) e cães (SCHWARTZ, 2018).

O padrão de lesão pode ser importante na diferenciação da causa da queimadura: queimaduras lineares podem ocorrer no dorso de cães expostos à água quente de mangueiras de jardim (QUIST et al., 2012). Animais atingidos por raios podem apresentar lesões variáveis, desde marcas pouco visíveis, queimaduras de primeiro a quarto grau até tecidos completamente carbonizados (SCHULZE et al. 2016; PEREIRA et al., 2020). Lesões no tronco dorsolateral são descritas em animais secundárias à dermatite por calor radiante e caracterizam-se por áreas irregulares alopecicas, eritematosas e hiperpigmentadas (WALDER et al., 2002).

As queimaduras podem ser classificadas em graus (I-IV), de acordo com a profundidade da lesão. No presente estudo acredita-se que as lesões correspondam a queimaduras de 4º grau: nesses quadros, o efeito do calor se estende da epiderme à fáscia subcutânea, através do sangue e da linfa. Isso provoca necrose coagulativa dos tecidos conjuntivos, vasos sanguíneos e anexos; trombose e extravasamento vascular; ressecamento e carbonização da epiderme, que descama e é preenchido por tecido de granulação (MAULDIN & PETERS-KENNEDY, 2016).

Os diferenciais clínicos incluem necrólise epidérmica tóxica, eritema multiforme maior, penfigoide bolhoso, pênfigo vulgar, vasculite, trauma (MAULDIN & PETERS-KENNEDY, 2016) e fotossensibilização (ALBERNAZ et al., 2010; ARAUJO et al., 2017). Em casos fatais, deve-se incluir quadros de insolação (BRUCHIM et al., 2009).

2.3.3. Distúrbios infecciosos e parasitários

2.3.3.1 Infecções virais

2.3.3.1.1 *Varíolas*

2.3.3.1.1.1 Ectima contagioso

O gênero Parapoxvirus tem quatro membros, Orf virus (ORFV), Bovine papular stomatitis virus (BPSV), Pseudocowpoxvirus (PCPV) e Parapoxvirus of red deer in New Zealand (PVNZ). O ORFV é o membro protótipo (CATROXO et al., 2017).

Ectima contagioso é uma doença infectocontagiosa de caráter zoonótico causada por um Parapoxvirus. O vírus Orf (ORFV) causa ectima contagioso em pequenos ruminantes, especialmente cordeiros e ovelhas não vacinadas (NANDI et al., 2011). Apesar disso, há registros da doença afetando ovelhas imunizadas com uma vacina comercial contra ectima contagioso no Uruguai. 20 ovelhas de um total de 78 animais desenvolveram lesões caracterizadas por estomatite proliferativa, queilite e dermatite nasal (COSTA et al., 2019).

No Ceará a doença foi reportada em 22 cabras com mais de seis meses de vida. Os animais exibiram lesões crostosas em boca, língua, úbere e tetos, que iniciavam com edema e evoluíam para pápulas, vesículas, pústulas e crostas as quais regrediram 30 dias após o início dos sinais (CATROXO et al., 2017). Os sinais clínicos são bastante característicos de modo que o diagnóstico clínico é suficiente. Lesões similares causadas por diferentes membros de Parapoxvirus são reportadas em camelo, veado e lince marinho (GITAO, 1994; SCAGLIARINI et al., 2011; NOLLENS et al., 2006).

No Nordeste a doença foi amplamente estudada no semiárido da Paraíba. Nóbrega Junior et al. (2008) descreveram dez surtos em caprinos e ovinos não vacinados, sendo acometidos tanto filhotes quanto fêmeas lactantes. Na ocasião do estudo a doença foi registrada também em um pesquisador que tinha administrado planta por via oral a um caprino. Tanto os achados histopatológicos quanto de microscopia eletrônica confirmaram a zoonose. Microscopia de luz de lesões cutâneas revela acantose com hiperplasia pseudoepiteliomatosa e focos de degeneração hidrópica, formando vesículas ou pústulas. Inclusões intracitoplasmáticas eosinofílicas podem ser observadas em queratinócitos além de restos celulares necróticos formando crostas, hiperqueratose e microabscessos intracorneais (PANZIERA et al., 2016).

Considerando-se as condições de manejo em muitas propriedades nordestinas, como por exemplo o fato de não haver uma época definida de parição, faz-se necessário estratégias incisivas no controle do ectima contagioso. Estratégias recomendadas por

Nóbrega Junior et al. (2008) incluem: vacinar pelo menos duas vezes ao ano o rebanho (a primeira, vacinando os cordeiros e cabritos após o final da parição do final do inverno; a segunda vacinando cordeiros ou cabritos nascidos após a primeira vacinação). Além disso, chama-se a atenção para o subdiagnóstico da doença em humanos, de modo que uso de luvas pelas pessoas que manipulam esses animais deve ser exaustivamente recomendado.

2.3.3.1.1.2 Poxvirus bovino

Orthopoxvirus e *Parapoxvirus* são os dois principais gêneros da família *Poxviridae*. O gênero *Orthopoxvirus* engloba tanto *Vaccinia virus* (VACV) quanto *Cowpox virus* e *Monkeypox vírus*. Esses microrganismos encontram-se são epiteliotrópicos e estão amplamente distribuídos no mundo, causando impactos na saúde única (FLEMING & MERCER 2007; SILVA-FERNANDES et al., 2009). No gado são reconhecidos o *pseudovírus da varíola bovina* (PCPV), anteriormente denominado *Parapoxvirus bovis 2*, e *vírus da estomatite papular bovina* (BPSV), anteriormente conhecido como *Parapoxvirus bovis 1* (VAN REGENMORTEL et al., 2000).

Entre os anos 2000 e 2013, diversos surtos de VACV e de parapoxvirus afetaram bovinos e/ou seres humanos no Brasil, tanto na região sudeste quanto centro-oeste e norte (LOBATO et al., 2005; SILVA-FERNANDES et al., 2009). A coinfeção por VACV e um parapoxvírus em uma vaca foi descrita em uma vaca leiteira de Goiás. No surto, Um bezerro, 5 novilhas e 40 vacas leiteiras apresentaram os sinais clínicos que consistiram em vesículas, pápulas dolorosas avermelhadas ou esbranquiçadas e lesões escamosas proliferativas localizadas nas tetas (novilhas e vacas) e úlceras restritas ao palato duro e gengiva (bezerro). A doença teve curso clínico de 10 a 21 dias mas afetou expressivamente a produção leiteira (SANT'ANA et al., 2013).

Um recente estudo retrospectivo no Distrito Federal acerca das infecções por Poxvírus em diferentes explorações (corte, leiteiro ou mista), demonstrou a ampla circulação de diferentes poxvírus em bovinos. Conforme os autores, de 93 casos avaliados clinicamente, 52 foram confirmados como poxvírus, dos quais 27 correspondiam ao vírus vaccinia (VACV), 9 ao pseudocowpox vírus (PCPV), 8 ao vírus da estomatite papular bovina (BPSV) e 5 co-infecção por PCPV e BPSV (ALONSO et al., 2020).

Um surto de doença de pele em bezerros de engorda no sul do Brasil foi atribuído ao *Pseudocawpox vírus*. Nessa ocasião, 14 de 17 bovinos entre 6 e 48 meses

desenvolveram pápulas, vesículas e lesões proliferativas escamosas (exsudativas e sanguinolentas) no focinho em um curso clínico de aproximadamente 10 a 15 dias. Microscopicamente essas lesões revelaram acantose com espessamento da camada córnea e queratinização prematura (hiperceratose paraqueratótica) além de dermatite linfoplasmocítica multifocal (CARGNELUTTI et al., 2012).

A circulação do poxvirus no rebanho indica o status sanitário deficiente e implica em estratégias de controle especialmente pelos órgãos de fiscalização. No DF, por exemplo, atribuiu-se à introdução de bovinos infectados a partir de estados vizinhos, suscitando mudanças quanto ao controle de trânsito animal e fiscalização das campanhas de vacinação (ALONSO et al., 2020).

2.3.3.1.2 Herpesviroses

Diversos herpesvirus são apontados como causadores de doenças em animais domésticos, com ênfase para alfaherpesvírus equino 1 (EHV-1); equid gammaherpesvirus 2 (EHV-2); equid alphaherpesvirus 4 (EHV-4) e gamaherpesvírus equino 5 (EHV-5) em equídeos; herpesvírus bovino 6 (BoHV-6); Herpesvírus bovino 5, 4 e Herpesvírus bovino 1 em bovinos e bubalinos. Dentre os registros mais recentes de dermatopatia por Herpesvirus, inclui-se o surto de exantema coital causado por Alphaherpesvirus equídeo 3. A condição afetou cavalos do Rio Grande do Norte e consistiu em lesões que variavam de discretas, caracterizadas por cicatrizes na mucosa da vagina e na região perivulvar, a severas, consistentes com múltiplas úlceras umbilicadas-exantematosas na mucosa do pênis. Pele do escroto, lábios e junções mucocutâneas da cavidade oral também foram afetadas. Essas lesões caracterizaram-se por dermatite e balanopostite ulcerativa e fibrinonecrótica (SILVA-FILHO et al., 2021).

Outras manifestações da infecção por Herpesvirus incluem o linfoma, causado pelo Herpesvírus bovino 6 (BoHV-6) ou herpesvírus linfotrópico bovino (BLHV) (ROVNAK et al. 1998) e meningoencefalite causada por Herpesvírus bovino 5, mas que pode estar atrelada à infecção pelo tipo 4 e 1 (RISSI et al., 2008).

No Pará, búfalos sem nodulações evidentes foram diagnosticados com linfoma na necropsia, indicando que a doença pode existir em búfalos como uma doença silenciosa (OLIVEIRA et al., 2015). No Sul do Brasil, após investigação de doença neurológica em bovinos causada pelo Herpesvírus Bovino, identificou-se 22 casos no decorrer de 20 anos. Animais com salivação excessiva, secreção nasal e ocular, movimentos circulares,

decúbito, depressão, incoordenação, ranger de dentes e movimentos de remo exibiam na necropsia hiperemia e amolecimento das porções rostrais do córtex telencefálico, com achatamento dos giros e malácia, sem evidências de lesão cutânea (RISSI et al., 2008).

O diagnóstico consiste no isolamento viral através de teste rt-PCR, ou teste sorológico. A profilaxia consiste na aplicação de vacinas existentes para o caso de EHV-1, EHV-4 e BHV-1. Como não existe um programa nacional de vacinação e nem tratamento específico para a doença, a profilaxia vacinal deve levar em conta a localização geográfica, a epidemiologia e tipo de criação desses animais. O manejo de rebanhos positivos para herpesvíroses também é fundamental no controle da disseminação dessa doença, devendo-se sempre fazer a quarentena de animais recém adquiridos e evitando que animais positivos contaminem os saudáveis.

2.3.3.1.2.1 Febre Catarral Maligna

A febre catarral maligna é uma doença vasotrópica e linfotrópica que está associada à proliferação de linfócitos desregulados. A doença é causada pelo gamaherpesvírus ovino-2, subfamília *Gammaherpesvirinae* e gênero *Macavirus*, que infectam tanto biungulados das famílias Bovidae, Giraffidae, Cervidae e Suidae, como mamíferos de cascos ímpares (LI et al., 2014; BUXTON et al., 1984).

A febre catarral maligna associada aos ovinos (SA-MCF), forma de MCF que ocorre no Brasil, é uma doença infecciosa grave, fatal, causada pelo gamaherpesvírus ovino-2 (OvHV-2), na qual os ovinos são os hospedeiros assintomáticos e bovinos e outros biungulados são os hospedeiros acidentais (HEADLEY; OLIVEIRA; CUNHA, 2020). A primeira menção escrita à doença no Brasil é datada de 1924 e é atribuída a surtos ocorridos na Paraíba (TORRES, 1924); contudo, a primeira descrição dos aspectos patológicos foi realizada apenas em 1956, quando Döbereiner e Tokarnia investigaram surtos da, como era até então conhecida, coriza gangrenosa no Rio Grande do Norte (DÖBEREINER & TOKARNIA, 1956). Conforme compilação dos artigos publicados, a FCM é endêmica no Brasil; a doença foi reportada em quatro das cinco Regiões do país, cuja morbidade foi mais elevada no Rio Grande do Norte, seguido pelo Paraná, Rio Grande do Sul e Rio de Janeiro (HEADLEY; OLIVEIRA; CUNHA, 2020).

Dentre as apresentações clínicas relatadas, descreve-se a forma da cabeça e dos olhos, manifestações agudas e crônicas, além de hematúria (HEADLEY; OLIVEIRA; CUNHA, 2020). Em surtos reportados no Mato Grosso do Sul e São Paulo, a doença

afetou bovinos de 4 meses a 11 anos, cuja evolução clínica foi aguda (2-3dias) em seis casos e crônica em um (3meses). Febre, corrimento nasal mucopurulento, opacidade da córnea, sialorreia, úlceras em várias superfícies mucosas e distúrbios nervosos foram os principais achados clínicos (LEMOS et al., 2005).

Lesões cutâneas propriamente ditas parecem ser menos comuns. Em surtos que aconteceram entre 1973 a 2003, em bovinos do Rio Grande do Sul, os achados de necropsia incluíam opacidade da córnea, erosões e ulcerações em membranas mucosas do trato alimentar, respiratório, urogenital e conjuntiva; aumento de volume e hemorragia em linfonodos e múltiplos focos brancos nos córtices renais e nas tríades portais hepáticas. Dermatite crostosa foi observada em alguns casos e desprendimento capa córnea dos cascos e dígitos acessórios em apenas um animal (RECH et al., 2005).

No Nordeste, relatos mais recentes incluem um caso em um bovino macho, mestiço, de um ano de idade, criado em sistema extensivo em contato com ovinos, Bahia. Relatou-se que, durante a necropsia, marcada hiperemia da banda coronária dos quatro cascos e grandes úlceras em todos os espaços interdigitais e em ambas as narinas havia ainda hiperemia, múltiplas erosões, úlceras, bem como severa dermatite crostosa no muflo (PEIXOTO et al., 2015). Na Paraíba, em surtos que ocorreram esporadicamente entre 2000 e 2005, notou-se que em 5 dos 6 casos a doença coincidiu com o fim da estação chuvosa e época de parição das ovelhas. Achados de necropsia em pele incluíam lesões ulcerativas em tetos, rodete coronário e vulva (MACÊDO et al., 2007). É importante ressaltar que há casos sem lesões expressivas na necropsia, como observado no Rio grande do norte entre os anos de 2008 e 2009 (SOUSA et al., 2009).

Outros relatos de FCM no país incluem casos em cervídeos silvestres. Um surto ocorreu em setembro de 1994, no Mato Grosso, quando dez veados-catingueiros e 15 ovelhas foram alojados em piquetes adjacentes, separados por uma cerca comum. Nessa ocasião, seis cervos ficaram gravemente doentes e morreram dentro de dois a três dias, e um cervo foi encontrado morto sem apresentar sinais clínicos. Os achados clínicos e patológicos foram consistentes com FCM (DRIEMEIER et al., 2002). Outro relato da doença em biungulados silvestres ocorreu no Rio de Janeiro e afetou veados sambar. 19 animais morreram em um período de 28 dias, com sinais clínicos de incoordenação, ataxia, quedas e dificuldade em levantar, cuja evolução aconteceu em um período máximo de 48 horas. Durante o surto, havia 15 ovinos de corte compartilhando pastagens e bebedouros. Microscopicamente, os achados caracterizaram-se por degeneração das

células endoteliais vasculares, vasculite fibrinóide, hiperplasia e necrose de órgãos linfoides (OLIVEIRA et al., 2018).

2.3.3.1.2 Papilomavirus

Papilomas são neoplasias benignas de natureza fibroepitelial causadas por papilomavírus (PVs), responsáveis por desenvolver tumorações em pele e mucosa de diferentes espécies mamíferas, répteis e de aves (SILVA, 2016). Os PVs são organismos espécie-específicos, mas infecções cruzadas têm sido relatadas (MUNDAY et al., 2007). Em ruminantes selvagens saudáveis, por exemplo, identificou-se o DNA do papilomavírus bovino (BPV)-2 bem como a coinfeção de BPV-1 e *Cervus elaphus* papilomavirus (CePV)-1 em um cervo-vermelho (*Cervus elaphus*), demonstrando que o tropismo hospedeiro dos papilomavírus não é tão específico da espécie quanto se pensa (SAVINI et al., 2016).

Os papilomavírus bovinos são um grupo crescente de vírus epiteliotrópicos cujo *Bos taurus* é o hospedeiro clássico. Atualmente, os papilomavírus bovinos (BPVs) consistem em 23 tipos (DAUDT et al., 2018), dois deles (BPV22 e 23) descritos recentemente (BAUERMANN et al., 2017; SILVA et al., 2016). No Brasil, a ocorrência da infecção pelo BPV é relativamente comum, mas a identificação dos tipos virais ainda é esporádica (CHAGAS et al., 2022). Em geral estão intimamente associadas à imunossupressão, sendo a gravidade do quadro relacionada ao status imunitário dos animais. Em bovinos são frequentemente observados sob a forma cutânea, na região de úbere, tetos e genitália bem como trato digestivo e bexiga (ALBUQUERQUE, 2017).

Papilomas constituíram a terceira neoplasia mais observada nas espécie bovina, ovina e equina (RAMOS, 2004). Essas neoplasias podem gerar grandes impactos econômicos na bovinocultura de leite e de corte, em virtude da ocorrência de infecções secundárias, descarte de animais severamente acometidos, dificuldade de ordenha e depreciação do couro (SILVA, 2016). Em espécies silvestres, infecções subclínicas têm sido reportadas e podem estar ligadas à presença de ruminantes domésticos compartilhando o mesmo habitat (SAVINI et al., 2016).

Adicionalmente, a infecção por BPV-4 tem sido associada a papilomatose oral, esofágica e ruminal e possui efeito sinérgico com intoxicação por samambaia, no qual as toxinas de samambaia cooperando com o BPV-4 para atingir um fenótipo maligno (FACCIN et al., 2018). Estudos experimentais apontam que o ptaquilosídeo, um

glicosídeo tóxico de iludano, promove a carcinogênese iniciada pelo papilomavírus humano tipo 16 (HPV-16) nas cavidades oral e faríngea de camundongos (GIL DA COSTA et al., 2017), através da indução de mutações e aberrações cromossômicas bem como por possuir propriedades imunossupressoras (COSTA et al., 2012).

Em equinos do Rio Grande do Sul, estudo mostrando a prevalência das dermatopatias na espécie apontou o sarcoide como o mais frequente na espécie (ASSIS-BRASIL et al., 2015). Em dez anos de estudo sobre sarcoides em equinos no mesmo estado, equinos entre 1 e 5 anos de idade foram afetados pela tumoração. De um modo geral, lesões múltiplas eram comuns e representou 72,5% dos casos, em que os membros foram o sítio anatômico mais reportado (BRUM; SOUZA; BARROS, 2010). No caso dos equinos, sarcoides não são doenças que ameaçam a vida, contudo, causam danos estéticos, prejudicam as compras, podem ser impedidos de participação em esportes coletivos e feiras além de favorecer perdas econômicas com tratamentos e cirurgias (ASSIS-BRASIL et al., 2015).

Macroscopicamente essas neoplasias caracterizam-se por proliferações multifocais bem aderidas de base ampla e aspecto arredondado, áspero e rugoso, que podem variar do cinza ao preto ou rosa em papilomas filamentosos, os quais podem ocorrer no abdômen lateral, barbela e focinho (MONTEIRO et al., 2008). Microscopicamente essas alterações epiteliais são de origem hiperplásicas, com extenso crescimento do epitélio formando cristas epidérmicas extensas e profundas, caracterizadas por proliferação de células epiteliais bem diferenciadas, acantóticas e que exibem aumento da quantidade de grânulos na camada granular de cerato-hialina (SILVA, 2017).

A forma clínica mais observada em equinos com sarcoide no RS foi a fibroblástica, que ocorreu em 42,2% dos casos (BRUM; SOUZA; BARROS, 2010). Entretanto é importante ressaltar que histologicamente a lesão pode demonstrar coinfeção, tendo em vista os relatos de habronemose associado a sarcoide na Paraíba. As lesões caracterizaram-se como sarcoide misto acompanhado de hiperplasia, hiperqueratose e áreas granulomatosas e eosinofílicas intratumorais associado a *Habronema* spp. (FIRMINO et al., 2016).

O diagnóstico pode ser através de exame histopatológico e detecção do DNA viral através de PCR de biópsia. O tratamento contra a papilomatose dá-se pela remoção das verrugas através de cirurgias ou criocirurgias. De outra forma, também é possível criar uma vacina autógena para animais já contaminados. O contato entre animais sadios e

contaminados deve ser evitado, bem como o uso de equipamentos em comum (RADOSTISTS, 2007).

2.3.3.1.3 *Vírus da Diarreia Viral Bovina*

A diarreia viral bovina é provocada por um pestivírus ruminantes responsável por causar infecções agudas ou persistentes em bovinos. O vírus da BVD (VBVD) pertence à família Flaviviridae e gênero Pestivirus, que abriga outros dois vírus antígenicamente relacionados: o vírus da Peste Suína Clássica e o vírus da Doença da Fronteira, de ovinos (HORZINEK 1991; MACLACHLAN & DUBOVI, 2011). Os isolados do VBVD são classificados em citopáticos (isoladas especialmente de animais com a Doença das Mucosas), e não citopáticos, que constituem a grande maioria dos vírus a campo (BROWNLIE, 1990; BAKER, 1995). No Brasil, registros da infecção são datados desde os anos 60, quando da descrição de uma doença gastroentérica, com aspectos clínicos e patológicos compatíveis com a forma mais severa e clássica da infecção, a Doença das Mucosas. Contudo, os primeiros estudos sorológicos da infecção no Brasil datam do início da década de 70, no Rio Grande do Sul (WIZIGMANN et al. 1971).

As infecções por BVDV podem gerar um espectro amplo de manifestações clínicas que variam desde infecções subclínicas até doenças graves (LUNARDI et al., 2008), dentre as quais pode-se citar gastroenterites agudas ou crônicas, doença respiratória, síndrome hemorrágica com trombocitopenia, patologias cutâneas e imunossupressão (BROWNLIE, 1990; BAKER, 1995). Infecção fetal com produção de bezerros imunotolerantes é o principal meio de gerar animais permanentemente infectados na propriedade (BAKER, 1995).

No Brasil, os registros de VDVB inclui um surto no Mato Grosso do Sul cursando com miocardite não supurativa (PINTO et al., 2013); um surto no Paraná, no qual as lesões predominavam em mucosas dos lábios, língua, esôfago e rúmen (LUNARDI et al., 2008). Coinfecções não são raras, com ênfase para a associação entre *Pseudocowpox* vírus e vírus da diarreia viral bovina-1 na Amazônia brasileira (ALVES et al., 2016) e para a infecção por *Neospora caninum*, Herpesvírus bovino 1 e vírus da diarreia viral bovina em bovinos de Minas Gerais (MELO et al., 2004).

Lesões cutâneas decorrentes do VDVB são registradas em um dos três casos do Rio Grande do Sul em 2011 e caracterizou-se por lesões crostosas acompanhadas de secreção mucopurulenta na região ocular, focinho e região interdigital dos membros

pélvicos e torácicos. Microscopicamente, proliferação acantomatosa do epitélio, necrose e degeneração do estrato córneo associado a infiltrado inflamatório de neutrófilos e ulceração, além de edema e infiltrado mononuclear na junção derme-epiderme foram observados no plano nasal e língua (SANTOS et al., 2011).

Estudos conduzidos na Paraíba apontaram que, dentre os fatores de risco para a infecção do VDVB na região, destacam-se a manutenção dos animais em áreas ≤ 120 há, alta densidade de animais, idade ao desmame até 60 dias, permuta de animais, mortalidade de bezerros $> 5\%$ e utilização de monta natural mais inseminação artificial (MARQUES et al., 2016). Infelizmente, esses fatores caracterizam o sistema de criação de muitas propriedades do Nordeste, de modo que recomenda-se a correção dos fatores de risco supracitados além de conduzir estudos para a identificação de animais persistentemente infectados (MARQUES et al., 2016).

2.3.3.2 Infecções bacterianas

2.3.3.2.1 *Pioderma superficial*

2.3.3.2.1.1 Dermatofilose

A dermatofilose é uma doença de origem bacteriana causada por um actinomiceto, *Dermatophilus congolensis*, que acomete animais domésticos e selvagens e também o homem, encontrando-se difundida por todo o mundo atualmente (HAAS & TORRES, 2016). Caracteriza-se por uma dermatite supurativa e hiperqueratose cuja intensidade e distribuição são bastante variáveis. *D. congolensis* também faz parte do microbioma da pele e só provoca agravo quando as barreiras do epitélio são rompidas, como através de trauma ou umidade prolongada (BACHA et al., 2014).

Bovinos e ovinos são mais frequentemente afetados e geralmente são diagnosticados após períodos de alta umidade, chuvas, associadas a lesões de pele e/ou ectoparasitos (RADOSTITS et al., 2007). A dermatofilose foi uma das dermatopatias mais prevalentes em ovinos e ocorreu tanto de forma individual quanto em surtos (MACÊDO, 2007). Perdas decorrentes de altas infestações podem surgir, principalmente na depreciação do couro e queda da produção ou ainda causando morte, como observado em bezerros Neolore no Mato Grosso do Sul (BACHA et al., 2014).

Áreas espessas, úmidas e crostosas que podem ser removidas facilmente acompanhadas de tufo de pelo (formato de pincel), bem localizadas ou dispersas no corpo foram reportadas (LIMA, 2019).

O diagnóstico definitivo é feito através do estudo epidemiológico, clínico e patológico, quando da observação do agente etiológico. Devem ser levantados diagnósticos diferenciais tais como dermatofitose, a papilomatose e a fotossensibilização hepatógena por *Brachiaria brizantha*, no caso de bovinos (BACHA et al., 2014) e *Malachra fasciata* em ovinos.

A profilaxia consiste em evitar traumas na pele dos animais ou as práticas de manejo que promovam a transmissão. Pode-se fazer uso de bactericidas tópicos para prevenir a infecção dos cortes de pele em períodos de risco e sempre que possível evitar fatores predisponentes. Animais positivos devem ser isolados e deve-se evitar o contato de animais limpos com materiais infectados, como utensílios de limpeza. Ovinos afetados devem ser tosquiados e/ou imersos por último (RADOSTITS, 2007).

2.3.3.2.2 *Pioderma profundo*

2.3.3.2.2.1 Abscessos

Abscesso refere-se ao acúmulo circunscrito de pus em um espaço criado por necrose liquefativa e que se expande por liquefação dos tecidos adjacentes (WERNER, 2015) e constituem achados comuns na pele de ruminantes, como resultado de trauma cutâneo. Na espécie bovina, a cavidade oral/faringeana é um dos principais sítios de localização de abscessos, enquanto em caprinos são observados na mandíbula. Isso ocorre especialmente devido ao consumo de plantas ou estruturas pontiagudas que lesam o epitélio.

No estudo da UFPB, os abscessos foram observados em epiglote, em bovinos, e em mandíbula, de caprinos. Dado o criatório extensivo a semi-extensivo, a alimentação da vegetação nativa pode ter sido o responsável por sua gênese. Em ruminantes são descritos abscessos bucais e retrofaríngeos em decorrência da má aplicação de medicamentos por pistolas/aparelhos de dosar (RIET-CORREA, 2007), o que lesa a mucosa e permite penetração de microrganismos. No entanto, esse histórico não foi relatado nesses animais, dada a prática ser pouco comum na região.

Os casos de abscessos na epiglote caracterizaram-se por grave cansaço e dispneia, edema na região de laringe, aumento das aritenoides e consequente obstrução da

passagem de ar. Em pelo menos um dos casos foram isolados *Staphylococcus aureus* e *Proteus mirabilis* dos abscessos, que situavam-se entre a região dorsal da laringe e base da epiglote, estendendo-se à musculatura ventral da traqueia. Já o abscesso mandibular caracterizou-se por aumento de volume progressivo na face, à altura da mandíbula esquerda, que surgiu entre 40 e 60 dias antes do óbito. O animal exibia dispneia e, no RX, verificou-se áreas sugestivas de osteólise. Foram isolados os microrganismos *Klebsiella* sp., *E. Coli* e *Staphylococcus aureus* a partir da necropsia, onde observou-se que o abscesso estendia-se às conchas nasais e era acompanhado de reação em linfonodos locais além de osteólise/osteomielite.

Área composta por restos celulares, leucócitos necróticos, muitas vezes circundados por neutrófilos preservados e por fora desta camada, dilatação vascular e proliferação de células parenquimatosas e fibroblastos, iniciando a reparação. Com o tempo é envolto por capsula fibrosa que se espessa em direção ao centro. A tendência é toda a área necrótica ser substituída por tecido conjuntivo fibroso (cicatriz) (WERNER, 2015). O diagnóstico para esses tipos de abscessos se dar a partir do exame físico do animal bem como seu histórico, levando em conta seu tipo de manejo.

Em casos de abscessos iatrogênicos causados por injeção medicamentosa, o responsável deve ser ter o cuidado da limpeza do sitio de aplicação do medicamento, para não carrear microrganismos para o interior da pele ou músculo, evitando contaminação. Os cuidados com a limpeza e compartilhamentos de agulhas e seringas são fundamentais. Para evitar lesões cutâneas traumáticas que sejam portas de entrada para microrganismos, deve-se ter cuidado redobrado com o manejo do rebanho, sobretudo com o cercado e com possíveis plantas com estruturas pontiagudas ou corpos estranhos misturados ao alimento.

2.3.3.3 Infecções fúngicas

2.3.3.3.1 Micoses superficiais

2.3.3.3.1.1 Dermatofitose

A dermatofitose é uma micose cutânea de alto potencial zoonótico, que acomete domésticos, afetando essencialmente o interior dos pelos, no estrato córneo da epiderme nos folículos capilares, ou nas unhas (AVANTE et al., 2009). Em geral, essas infecções não envolvem estruturas mais profundas da pele. Pode ser causada por algum dos seguintes fungos: *Trichophyton mentagrophytes*, *T. verrucosum*, *Microsporum gypseum* e raramente pelo *Microsporum canis*.

A dermatofitose foi a micose cutânea mais prevalente em animais de companhia e a terceira mais frequente em bovinos (GALIZA et al., 2014). Em condições especiais, como clima, temperatura, umidade, estado nutricional e imunológico, regime de criação e envolvimento por doenças concomitantes, esses fungos são capazes de provocar áreas circulares caracterizadas por perda de pelos, descamação e formação de crostas, especialmente em cabeça, pescoço, ombros e paredes laterais do tórax (AVANTE et al., 2009).

Na Paraíba, a doença foi reportada como lesões crostosas, circulares, alopecicas e pruriginosas, tanto localizadas na face e região cervical quanto dispersas e ocorreram como surtos, particularmente afetando animais jovens e/ou recém adquiridos (LIMA, 2019). A ocorrência em surtos denota o caráter altamente infeccioso do agente e sua ampla ocorrência, como relatado em um dos surtos deste trabalho (afetando 40 animais), implica em erros no manejo sanitário. A malasseziose pode ser inserida como diagnóstico diferencial, no entanto é vista como lesões hiperêmicas com secreção ceruminosa (GALIZA et al. 2014).

Exame direto dos pelos infectados, cultura fúngica e o histopatológico podem ser empregados para o diagnóstico. Microscopicamente, na coloração de H-E, pode-se observar foliculite, perifoliculite e furunculose; dermatite perivascular superficial com paraqueratose; e dermatite vesicular ou pustular intraepidérmica, associada ou não a hifas fúngicas septadas e esporos ovais na queratina superficial ou em folículos pilosos (AVANTE et al., 2009).

Para evitar a infecção por esses tipos de microrganismos o local dos animais deve ser sempre mantido limpo ao máximo possível, para que se diminua as cargas desses microrganismos e assim seu poder de infecção. A limpeza e desinfecção dos estábulos podem ser feitos com soluções de desinfetante fenólico (2,5-5%), enxofre de cal (5%), de formalina (5%), captan (3%) ou hipoclorito de sódio (5%). A desinfecção de edifícios também pode ser feita utilizando solução em spray contendo 2,0% de formaldeído e 1,0% soda cáustica. Ao mesmo tempo em que se limpa o local dos animais, deve-se isolar e tratar os animais infectados, bem como deve-se manter a higiene de ferramentas de manejo, cobertores e utensílios de alimentação (RADOSTITS, 2010).

2.3.3.3.1.2 Malasseziose

Em animais de companhia a malasseziose é frequentemente reportada, no entanto em ruminantes os relatos são restritos (UZAL et al., 2007). Em bovinos, relata-se um caso na Índia, afetando uma bezerra mestiça de dois meses que exibiu hiperqueratinização do pescoço, tronco, membros e alopecia localizada. O diagnóstico se deu com esfregaço de impressão com fita de acetato e o animal foi responsivo ao tratamento que durou 28 dias (GOWRI et al., 2017).

Em um estudo recente sobre dermatite putativa por *Malassezia* spp em caprinos, a doença foi diagnosticada por histopatologia em seis de 28 casos de dermatopatia em caprinos. A infecção aconteceu tanto de forma localizada quanto generalizada e caracterizou-se clinicamente por alopecia com seborreia seca na maioria dos casos. Não notou-se predisposição por sexo, no entanto coinfeções bacterianas foram frequentes. Microscopicamente a lesão consistiu em hiperqueratose ortoceratótica folicular e epidérmica grave com alteração epitelial mínima e inflamação perivascular superficial leve a intersticial não supurativa. Numerosas leveduras em brotamento foram visíveis no estrato córneo de todos os casos (EGUCHI-COE et al., 2011).

No caso de malasseziose em bode, descreveu-se emaciação e alopecia difusa nas faces dorsal e lateral do tórax e abdome, proximais das patas, pescoço e face atreladas a hiperqueratose ortoqueratótica difusa, hiperplasia epidérmica e dermatite perivascular, associados a leveduras de brotamento de base ampla e hifas na camada de queratina, consistentes com *Malassezia slooffiae* (UZAL et al., 2007). A doença pode se comportar como dermatose seborreica crônica e generalizada, como observado em uma cabra de seis anos de idade, com surgimento após emaciação e provável imunossupressão (PIN, 2004).

Devido ao comportamento oportunista dos organismos *Malassezia*, a infecção geralmente ocorre quando há alterações no ambiente cutâneo ou na presença de fatores que alteram os mecanismos normais de defesa inata (MATOUSEK & CAMPBELL, 2002)

2.3.3.5 infecções por oomicetos

2.3.3.5 *Pythium insidiosum*

Pitiose é uma condição infecciosa causada pelo *Pythium insidiosum* caracterizada por massas ulceradas, com tratos fistulosos drenando secreção serossanguinolenta e contendo estruturas amareladas, irregulares, coraliformes e firmes (kunkers). Essa condição é descrita em equídeos, no entanto já foi descrita em outras espécies domésticas

como cães, afetando o trato gastrointestinal, e a pele de bovinos. Em estudos realizados por Galiza et al. (2014), os equinos foram os mais afetados, na região de membros, abdômen e a cavidade nasal.

Não há fatores predisponentes referentes a raça, idade ou sexo, no entanto a exposição a lagos/lagoas é o principal fator relacionado à transmissão da pitiose. Zoósporos móveis (estruturas do oomiceto) encontram-se dispersas na água, particularmente fixadas em plantas, e adentram a pele a partir de ferimentos cutâneos pré-existentes. Nesse contexto, áreas alagadas devem ser evitadas por equídeos e ferimentos cutâneos simples devem ser constantemente monitorados a fim de evitar-se complicações.

Em ovinos são relatadas infecções rinofaciais e trato alimentar, sendo esse último afetando cordeiros lactentes. O estudo aponta que o criatório de ovinos próximo a poças d'água, durante a estação quente e seca, quando não há disponibilidade de forragem nas pastagens, é um importante fator relacionado à ocorrência de pitiose em ovinos no semiárido brasileiro (PESSOA et al., 2012).

Estudos recentes na Paraíba revisando os achados de necropsia em 35 anos de estudo, apontou a ocorrência de 306 casos de pitiose em diferentes espécies, dos quais 195 casos foram reportados em equinos, 75 em ovinos, seis em muares, quatro em bovinos, dois em caprinos e um em burro. Nesses animais, as lesões cutâneas de curso crônico foram invariavelmente predominantes; entretanto, apenas bovinos exibiram regressão espontânea das lesões (SOUTO et al., 2022). Em equídeos, a doença ocorre o ano todo mas possui maior incidência após a estação chuvosa, com o acúmulo de poças d'água. Nesses animais as lesões encontravam-se especialmente nos membros e parede toracoabdominal ventral e caracterizavam-se por nódulos ou massas tumorais com ulcerações e secreção serossanguinolenta (SOUTO et al., 2021).

Microscopicamente os casos são caracterizados por lesão granulomatosa a piogranulomatosa com centros necróticos e eosinofílicos (correspondentes aos kunkers na macroscopia) contendo numerosas hifas e com proliferação periférica de tecido fibrovascular. As hifas são vistas como imagens tubuliformes negativas, PAS negativas e GMS positivas, mostrando Hifas irregulares raramente septadas e ramificadas com paredes não paralelas (GALIZA et al., 2014). O exame direto dos kunkers e a cultura microbiológica revelaram hifas hialinas esparsamente septadas e ramificadas (SOUTO et al., 2021).

Para evitar esse tipo de contaminação fúngica, deve-se evitar que os animais sofram traumas em pele, sobretudo em membros. Além de evitar traumas cutâneos, esses

animais devem evitar áreas alagadiças, principalmente no período chuvoso. Deve-se manter sempre a higienização dos bebedouros dos animais.

2.3.3.6 infecções parasitárias

3.3.1 Carrapatos, sarnas, piolhos e miíases

As infestações por ectoparasitos afetam tanto o bem-estar dos rebanhos quanto a produção pecuária. Estima-se que as perdas devido endo e ectoparasitismo (nematódeos gastrintestinais; carrapato bovino (*Rhipicephalus (Boophilus) microplus*); mosca-dos-chifres (*Haematobia irritans*); berne (*Dermatobia hominis*); mosca-da-bicheira (*Cochliomyia hominivorax*); e a mosca-dos-estábulo (*Stomoxys calcitrans*), só na espécie bovina, seja pelo menos \$13,96 bilhões (GRISI et al., 2014). As lesões causadas pelos carrapatos caracterizam-se por múltiplas áreas crostosas acompanhadas de sinais clínicos gerais como anemia e baixo ganho de peso, bem como de quadros severos atribuídos à tristeza parasitária (KOCAN et al., 2010).

Dentre as parasitoses causadas por sarnas, destaca-se a sarna demodécica em bovinos. A condição é causada pelo *Demodex bovis*, que parasita folículos pilosos e glândulas sebáceas, provocando poucos ou múltiplos nódulos na pele (OLINDA et al., 2013). Microscopicamente verifica-se acantose e hiperqueratose, adenite sebácea crônica, necrose muscular subcutânea e degeneração de células da camada basal da epiderme, associada à presença de ácaros de localização intraluminal nos terços médio e inferior de folículos pilosos dilatados (FACCINI; SANTOS; BECHARA, 2004). Na Paraíba, reportou-se nódulos alopecicos, pruriginosos e crostosos na região de mandíbula e masseter de um bovino e na região vulvar, junto a um CCE (OLINDA et al., 2013).

A dermatite por sarna psoróptica é provocada por ácaros do gênero *Psoroptes* e pode ser observada em bovinos, pequenos ruminantes e equinos (LIMA et al., 2014). Em caprinos, a *Psoroptes cuniculi* causa otocaríase (AMORIM et al., 2014). Em épocas mais frias como o inverno são verificadas infecções mais severas, em que os animais podem apresentar-se debilitados, com alopecia, crostas, prurido, queda na produção/performance, podendo ocorrer óbito (LIMA et al., 2014).

Miíases podem ser definidas como infestações de tecidos vivos por larvas de dípteros e são classificadas em obrigatórias, facultativas ou pseudomiíase (OLIVEIRA; BRITO, 2005). Em ruminantes destacam-se as miíases oriundas de *Cochliomyia hominivorax* e *Dermatobia hominis*, denominadas vulgarmente de “bicheira” e “berne”,

respectivamente. As infestações ocorrem secundárias a traumas únicos ou generalizados, como por exemplo o umbigo não-cicatrizado, bem como os restos do parto que atuam como atrativos às moscas. A miíase foi a principal condição dermatológica de ovinos e caprinos no sertão paraibano (MACÊDO, 2007), causando inclusive morte (VERISSIMO, 2003). Outras possíveis causas de miíases incluem castrações, descornas além de traumas sequentes à condução abrupta de animais.

2.3.3.6.3 *Helmintos*

2.3.3.6.3.1 Habronemose

Também conhecida como ferida do verão, a habronemose é uma condição parasitária caracterizada por amplo tecido de granulação quente à deposição de nematódeos do gênero *Habronema* spp. A infecção ocorre por invasão errática do nematódeo em ferimentos exsudativos, sendo importante a participação de vetores (mosca doméstica). No ciclo biológico, a mosca pousa nas fezes do animal infectado e passa a ser um hospedeiro intermediário e, ao pousar em ferimentos exsudativos, transmite ao equino a larva do *Habronema* (MURO et al., 2008).

Nematódeos Habronematidae possuem distribuição mundial mas parece estar aumentando a casuística na Holanda (VERHAAR et al., 2018). Habronemose já foi relatada associada a sarcoide (CORTEGGIO et al., 2012; FIRMINO et al., 2016) e, recentemente a papilomas (VICHI et al., 2022). Um égua Pura Raza Española, fêmea, com 2 anos de idade exibiu lesões nodulares multifocais ao redor da pálpebra inferior esquerda e na comissura labial esquerda, caracterizadas por uma epiderme sobrejacente verrucosa e parcialmente ulcerada, que se desenvolveram ao longo de aproximadamente três meses. Essas lesões consistiram, microscopicamente, em papilomas cutâneos virais com dermatite eosinofílica focal grave concomitante, associado a larvas intralesionais de nematoides Habronematidae. A associação com papilomavirus EcPV tipo 2 foi comprovada através de imunohistoquímica e Rt-qPCR (VICHI et al., 2022).

O diagnóstico da habronemose cutânea pode ser realizado a partir do histórico do animal e dos achados clínicos, assim como pelo encontro e identificação de larvas em raspado de pele ou biópsia. Para o diagnóstico diferencial devem ser consideradas principalmente lesões ulcerativas não cicatrizantes, carcinoma de células escamosas, sarcóide e tecido de granulação exuberante (MURO et al., 2008; WERNER, 2015; ALBERNAZ, 2019).

A redução do impacto da habronematose nos haras pode ser alcançada através da limpeza regular dos estábulos e piquetes com remoção e descarte adequados de esterco, a fim de controlar a presença de moscas. Uso de repelentes licenciados ou proteção mecânica (usando mosquiteiros e cobertores) também pode ser utilizado. Administração de ivermectina, abamectina e moxidectina tem demonstrado sucesso contra *H. muscae* e, quando o tratamento médico for refratário, intervenção cirúrgica de redução de volume é indicada (BARLAAM et al., 2020; RIHA et al., 1986).

2.3.3.6.3.2 Dermatite filarioide

As dermatites filarioides ocorrem especialmente em equinos e ruminantes em resposta a parasitos nematódeos transmitidos por dípteros. Em cavalos, predomina a oncocercose, representada por *Onchocerca gutturosa*, *O. linealis* e *O. cervicalis*, cujas microfilárias são transmitidas por borrachudos e mosquitos (HARGIS & GINN, 2009). No Brasil, a oncocercose foi descrita em dois bovinos de abatedouro, caracterizando-se por bursite crônica com moldes de fibrina amorfos e eosinofílicos e bursite aguda com granulomas epitelioides com reação gigantocitária, centralizados por formações semelhantes ao *Onchocerca* sp, respectivamente (SANTOS et al., 2014). Entretanto, nessa espécie, é mais frequente a ocorrência da estefanofilariose, dermatite responsiva a microfilárias do gênero *Stephanofilaria* spp. (HARGIS & GINN, 2009), transmitidas especialmente por moscas, no período do verão.

O ciclo é heteróxico, sendo necessário um vetor invertebrado. As microfilárias são ingeridas por moscas e lá permanecem até atingirem o estágio infectante. A larva com capacidade infectante localiza-se na probóscide do inseto, facilitando a transmissão para o hospedeiro definitivo. Após serem depositadas na pele, as microfilárias podem aprofundar-se na derme, formando pequenas nodulações; ou podem manter-se superficiais no exsudato supurativo, dando continuidade ao ciclo. Ao sofrerem maturação, os adultos migram para o folículo piloso (MAXIE, 2007).

As lesões são progressivas e caracterizam-se inicialmente por pequenas máculas circulares com pelos úmidos e eretos, focos de hemorragia e exsudato seroso; essa lesão progride para placas, que podem se coalescer, alopecias, com ou sem prurido e espessadas (HARGIS & GINN, 2009). As lesões situam-se, de modo geral, na linha média ventral, ocorrendo em meses mais quentes do ano, associado aos períodos de proliferação

dos vetores. Acredita-se que *Musca conduncens* e *Hematobia irritans* são importantes na transmissão da microfilária (MIYAKAWA; REIS; LISBÔA, 2008).

Na Paraíba apenas um caso de estefanofilariose foi descrito, afetando um boi mestiço de Girolando no mês de maio de 2016. Relata-se que há cerca de 60 dias o animal havia passado a noite no pasto e, quando foi encontrado no outro dia exibia quadro de cegueira (amaurose) que progredira (três dias após) para lacrimejamento e olho azul. Paulatinamente surgiram pequenas lesões cutâneas com pontos brancos sem prurido. A partir de exame histopatológico de fragmentos da pele constatou-se dermatite eosinofílica perivascular e perianexial associada a microfilárias intralesionais, hiperqueratose e acantose. Derme superficial e intermediária com múltiplos focos de infiltrado eosinofílico com moderada quantidade de macrófagos, linfócitos e plasmócitos além de melanomacrófagos (incontinência pigmentar). Esse infiltrado predomina ao redor de vasos e anexos cutâneos; verificam-se ainda, cortes longitudinais e tangenciais de 0,4 micrometros de microfilárias em meio ao colágeno; hiperqueratose e acantose moderadas e ulcera focal. É importante destacar que nem sempre as microfilárias são observadas, restando apenas o infiltrado inflamatório eosinofílico que, como vimos, pode ser observado em outras condições.

O diagnóstico dessa doença pode ser feita através do exame das alterações em pele, fazendo biópsia e exame histopatológico das lesões. A constatação da mosca no local também contribui para o diagnóstico. Como profilaxia deve-se buscar a interrupção do ciclo de vida dos insetos dípteros, descartando cuidadosamente o esterco dos animais estabulados, o que irá controlar a população dessas moscas. Pode-se fazer uso de adesivos ou outros tipos de armadilhas de captura dessas moscas. Em áreas enzoóticas, todas as feridas cutâneas e escoriações devem ser tratadas prontamente para promover a cicatrização e protegê-las contra as moscas (RADOSTITS, 2010).

2.3.4 Plantas fotossensibilizantes e plantas que afetam a pele e anexos

As plantas que provocam alterações dermatológicas no Brasil são responsáveis por perdas econômicas significativas para os produtores. Dentre as espécies mais importantes destacam-se *Mimosa pudica*, *M. debilis*, *Acrocomia aculeata*, *Stylosanthes macrocephala*, *S. capitata* e *Panicum maximum*, *Lantana* spp., *Brachiaria* spp. e *Panicum dichotomiflorum* no Norte; *Fagopirum esculentum*, *Ammi majus*, *Lantana* spp., *Brachiaria* spp., *Myoporum Laetum*, *Ramaria flavo-brunnescens*, *Araucaria*

angustifolia, *Stipa* spp. e *Vicia villosa* no Sul; *Lantana* spp. e *Brachiaria* spp., *Ramaria Flavo-Brunnescens* e *Leucaena leucocephala* no Sudeste; *Stylosanthes macrocephala* e *S. capitata*, *Lantana* spp, *Brachiaria* spp e *Enterolobium gummiferum* no Centro Oeste (TOKARNIA et al., 2012).

No Nordeste, *Froehlichia humboldtiana*, *Lantana* spp., *Brachiaria* spp., *Panicum dichotomiflorum* e *Opuntia* spp. eram as principais espécies atribuídas a dermatopatias (TOKARNIA et al. 2012), contudo na última década, *Aristida* spp., *Cereous jamacaru*, *Mimosa setosa*, *Pilosocereus gounellei*, *Piptochaertium* spp., *Prosopis juliflora*, *Stipa* spp., *Tacinga inamoena*, *Zizyphus joazeiro* (LEMOS & PUPIN 2023; MACHADO & RIET-CORREA, 2023; MENDONÇA & RIET-CORREA, 2023) além de *Chamaecrista serpens*, *Malachra fasciata* e *Tephrosia noctiflora* foram incluídas como causa de lesões cutâneas em ruminantes da região.

2.3.4.1 Plantas que causam fotossensibilização

Fotossensibilização é uma condição caracterizada por sensibilidade exagerada do animal aos raios solares em decorrência da reação de compostos fitoquímicos com a radiação solar. No Nordeste, até a década de 2012, apontava-se *Froehlichia humboldtiana* como causa de fotossensibilização primária; *Lantana* spp., *Brachiaria* spp. e *Panicum dichotomiflorum* como causas de fotossensibilização secundária ou hepatógena. Dez anos após essa divisão, novas espécies botânicas foram adicionadas ao rol de plantas tóxicas da Região, incluindo, atualmente: *Chamaecrista serpens* e *Malachra fasciata* como causas de fotossensibilização primária e *Tephrosia noctiflora* que afeta pele e anexos.

Na Paraíba, fotossensibilização primária por *Floerichia humboldtiana* foi vista em bovinos, ovinos e caprinos adultos SRD, no período chuvoso da região semiárida do Nordeste, e caracterizaram-se por prurido intenso, queda na produção de leite, dermatite por lambadura, hiperemia de glândula mamária, auto-mutilação, edema e dermatite necrosante e exsudativa, em áreas despigmentadas como pele das orelhas, dorso e úbere (SANTOS et al., 2017; AMADO et al., 2018). Em geral, as áreas mais expostas ao sol, são as mais afetadas e, as orelhas podem ficar contorcidas, com os bordos voltados, geralmente ulceradas (RADOSTITS et al.; LEMOS et al. 2002). Dentre as causas de fotossensibilização hepatógena, destaca-se *Brachiaria decumbens* e pode afetar bovinos e ovinos jovens, nos quais pode provocar a morte de parcela significativa do rebanho (OLIVEIRA et al., 2013).

Em equídeos do semiárido relata-se o acometimento de cinco asininos adultos (três machos e duas fêmeas) e três equinos adultos sem raça definida (um macho e duas fêmeas), associados ao consumo de *Froelichia humboldtiana*. A lesão foi mais grave nos asininos e caracterizou-se por intenso prurido e reações de automutilação; pressão da pele da cabeça entre os membros e em cercas ou troncos de árvores, assim como mordeduras, resultou em graves lesões ulcerativas, erosivas e exsudativas com instalação de miíases (AMADO et al., 2018).

De maneira geral, as lesões de fotossensibilização caracterizando-se por lesões progressivas que iniciaram com eritema, edema e dor, e evoluíram para espessamento da pele associada a exsudato e crostas, e fácil desprendimento (SANTOS et al. 2008). O diagnóstico é feito mediante avaliação clínica e epidemiológica dos animais acometidos, onde a busca por plantas potencialmente fotossensibilizantes deve ser feita.

2.3.4.2 Plantas que afetam pele e anexos

Tephrosia noctiflora foi recentemente diagnosticada como causa de intoxicação em bovinos criados na Zona da Mata de Alagoas, provocando uma doença conhecida, há pelo menos 20 anos, pelos produtores da região. A creca, como é popularmente nomeada, caracteriza-se por marcada liquenificação cutânea e exacerbada perda de peso, o que motivava o abate precoce dos animais afetados (BARBOSA et al., 2022). A doença foi estudada e reproduzida experimentalmente em *Cavia porcellus* por nossa equipe de pesquisa e a divulgação favoreceu o reconhecimento dessa condição no estado de Pernambuco.

T. noctiflora é uma planta subarborescente endêmica do Brasil e ocorre em domínios fitogeográficos típicos da Amazônia e da Mata Atlântica, e pode ser encontrada ao longo do litoral leste do Nordeste brasileiro, em estados como Alagoas, Bahia, Paraíba, Sergipe, Pernambuco e Rio Grande do Norte e estende-se até o Rio Grande do Sul (QUEIROZ 2022; FONSECA, 1985; VIANA & TABANEZ, 1996). A planta exibe inflorescências terminais cujas pétalas são brancas, estiletos e estigmas glabros; frutos com cálices ausentes, sementes reniformes e verrucosas e folhas compostas pinadas, em geral com três folíolos abovados (QUEIROZ, 2022).

Outras plantas podem atuar lesando a pele através do contato. Em um estudo em Utah, relatou-se fotossensibilização natural em quatro equinos castrados sem raça definida e em uma égua foi associada a *Pastinaca sativa*. Os princípios ativos relacionados a essa

planta são as furanocumarinas (xantotoxina, bergapteno, isopimpinellina, imperatorina e uma metoxiimperatorina putativa). Estudos experimentais revelaram que a aplicação cutânea produziu fotodermatite severa, consistente com a exposição tópica como a rota provável para produzir fotossensibilidade induzida por pastinaga selvagem. Dermatite necrosante superficial, hiperceratóticas, dolorosas, necrose epidérmica, exsudatos purulentos e descamação de lâminas da epiderme superficial principalmente em pele glabra ao redor da boca e nariz (STEGELMEIER et al., 2019).

5. REFERÊNCIAS

ABREU, M. L. *et al.* Percepção dos consumidores de proteína animal sobre o bem-estar dos animais de produção no município de Parauapebas, Pará, Brasil. **Veterinária e Zootecnia**, v. 28, p. 1–12, 2021.

ABREU, Capistrano de. *Capítulos de história colonial (1500-1800)*. Rio de Janeiro: M. Orosco, 1907.

ADEM, M. Production of hide and skin in Ethiopia; marketing opportunities and constraints: a review paper. **Cogent Food & Agriculture**, v.5, n.1, p.1565078, 2019.

AJMONE-MARSAN, P.; GARCIA, J.F.; LENSTRA, J. A. On the origin of cattle: how aurochs became cattle and colonized the world. **Evolutionary Anthropology: Issues, News, and Reviews**, v. 19, n. 4, p. 148-157, 2010.

ALBERNAZ, T.T. *et al.* Fotossensibilização em ovinos associada à ingestão de *Brachiaria brizantha* no estado do Pará. **Pesquisa Veterinária Brasileira**, v.30, p.741-748, 2010.

ALONSO, R.C. *et al.* Poxviruses diagnosed in cattle from Distrito Federal, Brazil (2015–2018). **Transboundary and Emerging Diseases**, v. 67, n. 4, p. 1563-1573, 2020

ALVEAL, C.; DIAS, T.A. Por uma história das Capitâneas do Norte: questões conceituais e historiográficas sobre uma região colonial no Brasil. **História Unicap**, v.7, n.13, p. 10-32, 2020.

ALVES, J. **História das secas: séculos XVII a XIX**. Edição fac-símile. Fortaleza: Fundação Waldemar Alcântara, [1953] 2003.

ALVES, Pedro A. *et al.* Occurrence of Pseudocowpox virus associated to Bovine viral diarrhoea virus-1, Brazilian Amazon. **Comparative Immunology, Microbiology and Infectious Diseases**, v. 49, p. 70-75, 2016.

ALBUQUERQUE, W. C. A. **Detecção, tipificação e filogenia molecular de Papilomavírus bovino em bovinos leiteiros**. 2017. Dissertação de Mestrado apresentado ao Programa de Pós-Graduação em Biologia das Relações Parasito-Hospedeiro da Universidade Federal de Goiás.

AMADO, G. P. *et al.* Outbreaks of photosensitization and allergic dermatitis in ruminants and equidae in northeastern Brazil. **Pesquisa Veterinária Brasileira**, v. 38, n. 5, p. 889–895, 2018.

AMORIM, M. L. C. M. *et al.* Coat and skin morphology of hair sheep breeds in an equatorial semi-arid environment. **Journal of Thermal Biology**, v.84, p.103–110, 2019

ANGHINONI, I.; CARVALHO, P. C. F.; COSTA, S. E. V. G. A. Tópicos em Ciência do Solo. *In*: ARAÚJO, A. P.; AVELAR, B. J. R. **Abordagem sistêmica do solo em sistemas integrados de produção agrícola e pecuária no subtropical brasileiro**. Viçosa: UFV, 2013. p.221-278.

ANTONIL, A. J. Cultura e opulência do Brazil por suas drogas e minas. Rio de Janeiro: Souza e Companhia, 1837.

ASSIS-BRASIL, N. D. et al. Dermatopatias em equinos na região sul do Rio Grande do Sul: estudo de 710 casos. **Ciência Rural**, v.45, n.3, p.519-524, 2015.

ARAÚJO, V. O. et al. Fotossensibilização primária e dermatite de contato causada por *Malachra fasciata* Jacq. NV (Malvaceae) em ovinos. **Toxicon**, v. 138, p.184-187, 2017.

ASSIS-BRASIL, N. D. et al. Dermatopatias equinas no sul do Brasil: estudo de 710 casos. **Ciência Rural**, v. 45, p. 519-524, 2015.

AVANTE, M.L. et al. Dermatofitose em Grandes Animais. **Rev. Cient. Elet. Med. Vet.** V.12, n.7, p. 1-7, 2009.

BACHA, F.B.; LIMA, S.C.; LEAL, C.R.B.; LEMOS, R.A.A. Dermatofilose em bezerros da raça Nelore no Mato Grosso do Sul. **Semina: Ciênc. Agrár.** V.35, n.4, p.1947- 1954, 2014.

BAKER, Mike. **Sob a pele-O comércio emergente de pele de asno e suas implicações para o bem-estar e os meios de subsistência dos asnos.** Reino Unido: The donkey sanctuary, 2017.

BAKER, J.C. The clinical manifestations of bovine viral diarrhoea infection. **Vet. Clin. North Am.** V.11, n.3, p.425-445, 1995.

BARBOSA, F. P. S. et al. Dermatopathy caused by *Tephrosia noctiflora* intoxication in cattle. **Toxicon**, v. 206, p. 21-27, 2022

BARLAAM, Alessandra et al. Habronematidose em equídeos: estado atual, avanços, desafios futuros. **Fronteiras da Ciência Veterinária**, v. 7, p. 358, 2020.

BARRANDEGUY, M.E.; CAROSSINO, M. Infectious diseases in donkeys and mules: an overview and update, **Journal of Equine Veterinary Science**, v.65, 2018.

BARRETO, P.; MARIANNO, B.; VALDIONES, A.P.; BARRETO, G. **Os Frigoríficos vão Ajudar a Zerar o Desmatamento na Amazônia? Imazon and Instituto Centro Da Vida.** 2017. Available online: <http://www.imazon.org.br/PDFimazon/Portugues/livros/Frigorificos%20e%20o%20desmatamento%20da%20Amaz%C3%B4nia.pdf>

BAUERMAN, F. V. et al. A novel bovine papillomavirus type in the genus *Dyokappapapillomavirus*. **Archives of Virology**, p.10–13, 2017

BEIER, R.C. Natural pesticides and bioactive components in foods. **Rev Environ Contam Toxicology**, v.113, n.47-137,1990

BENNETT, R.; PFUDERER, S. The potential for new donkey farming systems to supply the growing demand for hides. **Animals**, v. 10, n. 4, p. 1-22, 2020.

BIANCHI, M. V. *et al.* Pathological and virological features of skin lesions caused by BVDV in cattle. **Brazilian Journal of Microbiology**, v. 50, n. 1, p. 271-277, 2019.

BIRHANU, W., NEGUSSIE, H., ALEMU, S., MAZENGLIA, H. Avaliação dos principais fatores que causam rejeição de pele no curtume de exportação de Modjo, Etiópia. **Tropical Animal Health and Production**, v.43, p.989–993, 2011.

BRAGA, R. M. **Cavalo Lavradeiro em Roraima. Aspectos históricos, ecológicos e de conservação.** Brasília: Embrapa, 2000.

BROWNLIE, J. The pathogenesis of bovine viral diarrhoea virus infections. **Rev. Sci. Tech. OIE**, v.9, p.43-59, 1990.

BRUM, J. S.; SOUZA, T. M.; BARROS, C.SL. Aspectos epidemiológicos e distribuição anatômica do sarcóide equino no estado do Rio Grande do Sul, Brasil: 40 casos. **Pesquisa Veterinária Brasileira**, v. 30, p. 839-843, 2010.

BRUCHIM, Y.; LOEB, E.; SARAGUSTY, J.; AROCH, I. Pathological findings in dogs with fatal heatstroke. **J Comp Pathol**, v.140, p.97–104, 2009.

BUTLER, A.R.; BERGMAN, E.L. Dermal necrosis of sheep following summer shearing. In: **Proceedings of the Australian Society of Animal Production 26th Biennial Conference.** Perth, West Australia, Australia; 2006; 46p. Availabel at: <http://www.asap.asn.au/livestocklibrary/2006/SC46-butler.pdf>. Accessed May 21, 2019.

BUXTON, D.; REID, H.W.; FINLAYSON, J.; POW, I. Pathogenesis of ‘sheep-associated’ malignant catarrhal fever in rabbits. **Res Vet Sci**, v.36, n.2, p.205–211, 1984.

CÂMARA, A. C. L. *et al.* Congenital alopecia in a Holstein calf. **Ciência Animal**, v. 17, n. 1, p. 49-54, 2007.

CARGNELUTTI, J. F. *et al.* An outbreak of pseudocowpox in fattening calves in southern Brazil. **Journal of Veterinary Diagnostic Investigation**, v. 24, n. 2, p. 437-441, 2012.

CARNEIRO, G. F.; LUCENA J. E. C; BARROS L. O. The current situation and trend of the donkey industry in South America, **Journal of Equine Veterinary Science**, v.65, n.3, p.106-110, 2018.

CARVALHO, F. K. L. *et al.*, Fatores de risco associados à ocorrência de carcinoma de células escamosas no semiárido da Paraíba. **Pesquisa Veterinária Brasileira**, v. 32, n.9, p. 881-886, 2012.

CHAGAS, A. L. *et al.* Detection of different types of papillomavirus and co-infection in cattle in the State of Goiás-Brazil. **Research, Society and Development**, v. 10, n. 9, p. e45410918134-e45410918134, 2021.

CHAUDHRY, Z.I. et al. Prevalence of pathological conditions causing skin damage and consequently reducing its market value in domestic ruminants of Punjab, Pakistan. **Veterinary Science Development**, v.1, p.4, 2011.

CATROXO, M. B.; MARTINS, A. M.; SOUZA, F. Detection of Parapoxvirus in goats during contagious ecthyma outbreak in Ceará State, Brazil by transmission electron microscopy techniques. **IJOEAR**, v. 3, p. 2454-1850, 2017

CORTEGGIO, A. et al. Equine Sarcoid Associated with Cutaneous Habronemosis. **Journal of Equine Veterinary Science**, v.32, n.12, p. 831–834, 2012.

CORTES, J. A. et al. Economic impact of digital dermatitis, foot rot, and bovine respiratory disease in feedlot cattle. **Translational Animal Science**, v. 5, n. 2, p. txab076, 2021.

CORNELSEN, R.L. et al. **What happens to patterns of food consumption when food prices change? Evidence from a systematic review and meta-analysis of food price elasticities globally.** **Health Economy**, v.24, p.1548-1559, 2015.

COSTA, R.M.G. et al. Multiple genotoxic activities of ptaquiloside in human lymphocytes: aneuploidy, clastogenesis and induction of sister chromatid exchange. **Mutat. Res.**, v.747, p.77–81, 2012

COSTA, R. A. et al. Outbreak of contagious ecthyma caused by Orf virus (Parapoxvirus ovis) in a vaccinated sheep flock in Uruguay. **Brazilian Journal of Microbiology**, v.50, n.2, p.565-569, 2019

CRUZ, R.A.S. et al. Mucosal disease-like lesions caused by HoBi-like pestivirus in Brazilian calves in 2010–2011: Clinical, pathological, immunohistochemical, and virological characterization. **Research in veterinary science**, v. 119, p. 116-121, 2018.

DAUDT, C. et al. Papillomaviruses in ruminants: an update. **Transboundary and emerging diseases**, v. 65, n. 5, p. 1381-1395, 2018.

DE FABO, E.C.; SUELEN, N.O; MONTAGNER, A.C. Bases biomoleculares do fotoenvelhecimento. **An Bras Dermatol**, v.84, n.3, p.263-269, 2009

DIAMOND, J. Evolution, consequences and future of plant and animal domestication. **Nature**, v.418, p.700–707, 2002.

DIAS, T. A.. A família Costa Monteiro, os couros do sertão e as escalas mercantis no séc. XVIII. **Revista Espacialidades**, v. 12, n. 1, p. 1-36, 2018.

DÖBEREINER, J.; TOKARNIA, C.H. Ocorrência da coriza gangrenosa dos bovinos no município de Serra Negra do Norte, Rio Grande do Norte. **Arq Inst Biol Animal**, v.2, p.65–82, 1959

DRIEMEIER, D. et al. Outbreak of malignant catarrhal fever in brown brocket deer (*Mazama gouazoubira*) in Brazil. **Veterinary Record**, v.151, n.9, p. 271–272, 2002

- DUBUC, V.; LEPAULT, E.; THEORET, C.L. Endothelial cell hypertrophy is associated with microvascular occlusion in horse wounds. **Canadian journal of veterinary research**, v.70, n.3, p.206-210, 2006.
- DUNLOP, C. I.; DAUNT, D. A.; HASKINS, S. C. Thermal burns in four dogs during anesthesia. **Veterinary Surgery**, v.18, n.3, p.242-246, 1989
- EGUCHI-COE, Y. Putative *Malassezia* dermatitis in six goats. **Veterinary Dermatology**, v. 22, n. 6, p. 497-501, 2011.
- EUROPEAN COMMISSION (EC). Eu Market Access Flash Note. Brazil Removes Export Duties on Hides and Skins. 2018. Available online: https://trade.ec.europa.eu/doclib/docs/2018/october/tradoc_157430.pdf
- FACCIN, T.C. et al. Bovine upper alimentary squamous cell carcinoma associated with bracken fern poisoning: clinical-pathological aspects and etiopathogenesis of 100 cases. **PLoS ONE**, v.13, p.e0204656, 2018
- FADARE, A.O. et al. Imumorin. **Physiological and haematological indices suggest superior heat tolerance of white-coloured West African Dwarf sheep in the hot humid tropics. Trop. Anim. Health Prod.**, v.45, n.1, 2012
- FELIPE, M. A. M. **E a natureza os entregou aos jogos dos tempos”: a seca de 1791 na Capitania de Pernambuco e suas anexas**. Dissertação (Mestrado em História), Universidade de São Paulo. São Paulo, 2020.
- FIALA, N. Ecol Econ Meeting the demand: An estimation of potential future greenhouse gas emissions from meat production. **Meeting the demand: An estimation of potential future greenhouse gas emissions from meat production**, v.67, n.3, p. 412-419, 2008
- FIRMINO, M. de O. et al. Sarcoid associated with infection by *Habronema* spp. in equines in Brazil. **Acta Scientiae Veterinariae**, v. 44, n. Supplement, 2016.
- FINE, J.D.; EADY, R.A.; BAUER, E.A. The classification of inherited epidermolysis bullosa (EB): Report of the third international consensus meeting on diagnosis and classification of EB. **J Am Acad Dermatol**, v.58, p.931–50, 2008.
- FLEMING SB, MERCER AA: 2007, Genus Parapoxviruses. *In* : *Poxviruses* , 1ª ed., ed. Mercer AA, Schmidt A, Weber O, pp. 127–165. Birkhaeuser Publishing House, Berlim, Alemanha.
- FRANK, L. A.; McCORMICK, K. A.; DONNELL, R. L.; KANIA, S. A. Dorsal black skin necrosis in a Vietnamese pot-bellied pig. **Veterinary dermatology**, v.26, n.1, p.64–e23, 2015
- FONSECA G.A.B. The vanishing Brazilian Atlantic forest. **Biological Conservation**, v.34, p.17-34, 1985.
- FONSECA, L. S. *et al.* Panorama mundial das tecnologias referentes ao uso do eijiao

por meio de busca em base de patentes. **Research, Society and Development**, v. 10, n. 2, p. e25210212428, 2021.

FOLCHINI, N. P. et al. Iatrogenic Postvaccinal Injection Site Granulomas in Cattle. **Acta Scientiae Veterinariae**, v. 46, p. 6, 2018

FACCINI, J.L.H.; SANTOS, A.C.G.; BECHARA, G.H. Bovine demodicosis in the State of Paraíba, northeastern Brazil. **Pesquisa Veterinária Brasileira**, v. 24, p. 149-152, 2004.

GAASTRA, W. et al. *Pythium insidiosum*: uma visão geral. **Veterinary Microbiology**, v.146, n., p.1-16, 2010.

GALIZA, G. J. N. et al. Ocorrência de micoses e pitiose em animais domésticos: 230 casos. **Pesquisa Veterinária Brasileira**, v. 3, n. 34, p.224-232, 2014.

GARNETT, et al. **Grazed and Confused?** FCRN, University of Oxford, Oxford, UK (2017).

GOLDSCHMIDT, M. H.; HENDRICK, M. J. Tumors of the Skin and Soft Tissues. In: MEUTEN, D. J. **Tumors in domestic animals**. 4. ed. Ames: Iowa State Press, 2002. p. 45-118.

GOULART, J. A. **O cavalo na formação do Brasil**. Rio de Janeiro: Letras e Artes, 1964.

GRISI, L. et al. Reassessment of the potential economic impact of cattle parasites in Brazil. **Revista Brasileira de Parasitologia Veterinária**, v. 23, p. 150-156, 2014.

GRUMILLER, J. **A strategic-relational approach to analyzing industrial policy regimes within global production networks: the Ethiopian Leather and Leather Products Sector**. Vienna: Austrian Foundation for Development Research (ÖFSE); 2019.

GIL DA COSTA, R.M. et al. HPV16 induces a wasting syndrome in transgenic mice: amelioration by dietary polyphenols via NF- κ B inhibition. **Life Sci.**, v.169, 11–19, 2017

GOWRI, B. et al. Malassezia dermatitis in a calf. **Indian Veterinary Journal**, v. 94, n. 1, p. 58-60, 2017

GITAO, C.G. 1994. Outbreaks of contagious ecthyma in camels (*Camelus dromedarius*) in the Turkana district of Kenya. **Rev.sci.tech.Off.int.Epiz.**, v.13, p.939-945, 1994.

GARCÍA, J. A. et al. Solar-induced dorsal skin necrosis in sheep. **Veterinary Dermatology**, v.30, n.5, p.442-e137, 2019.

GOLDSCHMIDT, M. H.; GOLDSCHMIDT, K. H. Epithelial and Melanocytic Tumors of the Skin. In: MEUTEN, Donald J. **Tumors in Domestic Animals**. 5. ed. Iowa: Wiley, 2017. Cap. 4.

GREEN, A.C. Epidemiology of Actinic Keratoses. **Karger**, v. 46, p.1-7, 2014.

GUZMÁN, Renato Bolívar Auquilla. **Asociación entre el nivel de radiación solar ultravioleta y la incidencia de lesiones dermatológicas actínicas agudas en el hospital vicente corral moscoso durante 2011 y 2014**. 2016. 75 f. Monografía (Graduação) - Curso de Medicina, Universidad de Cuenca, Ecuador, 2016.

GUAGUERE, E. et al. FC-26 Epidermólise bolhosa juncional em um bezerro Charolês com expressão deficiente de integrina $\alpha 6\beta 4$. **Dermatologia Veterinária**, v. 15, p. 28-28, 2004.

HADADE, E. et al. Behavioral and physiological responses of merino sheep submitted to high temperatures in the Montado environment. **R. Port. Zoot. SI**, p. 493-498, 2018

HAIDER A. 2014. **A study on skin diseases of domesticated ruminants (cattle & goat) at veterinary hospital, Ishwarganj, Mymensingh**. Doctor of Veterinary Medicine, Chittagong Veterinary and Animal Sciences University, Khulshi, Chittagong, 30p.

HARGIS A.M. & GINN P.E. O tegumento, In: McGavin M.D. & Zachary J.F. (Eds), **Bases da Patologia em Veterinária**. 4ª ed. Mosby Elsevier, Rio de Janeiro, p.1107-1261, 2009.

HEADLEY, S. A.; OLIVEIRA, T. E. S.; CUNHA, C. W. A review of the epidemiological, clinical, and pathological aspects of malignant catarrhal fever in Brazil. **Brazilian Journal of Microbiology**, v. 51, n. 3, p. 1405-1432, 2020.

HELMER D. *et al.* Identifying early domestic cattle from pre-pottery Neolithic sites on the Middle Euphrates using sexual dimorphism. In: VIGNE, J.D.; PETERS, J. HELMER, D, editors. **The first steps of animal domestication: new archeological approaches**. Oxford: Oxbow Books. 2005

HENDERS, S.; PERSSON, S.U.; KASTNER, T. **Trading forests: land-use change and carbon emissions embodied in production and exports of forest-risk commodities**. **Environmental Research Letter**, v.10, p. 125012, 2015.

HERING, C. B. Da dominação à tentativa de comunicação: Uma análise dos métodos de doma para equitação. **Revista Latinoamericana de Estudios Críticos Animales**, v. 7, n. 1., 2020.

HICKIE, M. M.; OLIVEIRA, R. R.; QUINTEIRO, M. M. C. The Ecological, Economic, and Cultural Legacies of the Mule in Southeast Brazil. **Society & animals**, v.26, p.1-20, 2018.

HORZINEK, M.C. Pestivirus-taxonomic perspectives. **Arch. Virol. (Suppl.)**, v.3, p.1-5, 1991.

- ITALIAN TANNERS ASSOCIATION (UNIC). Tales of Italian Leather. **Sustain. Rep.**, v.88, 2017 Available online: <http://s.unic.it/5/report-en.html#20-21>
- KIPLAGAT, S.K. *et al.* Risk factors for outbreaks of lumpy skin disease and the economic impact in cattle farms of Nakuru County, Kenya. **Frontiers in veterinary science**, v. 7, p. 259, 2020
- KOCAN, K.M. *et al.* The natural history of *Anaplasma marginale*. **Vet. Parasitol.** V.167, p.95-107, 2010.
- LARSSON, B. *et al.* Pelagem crespada congênita como sintoma de infecção persistente pelo vírus da diarreia bovina em bezerros. In: **Infecções por Pestivírus em Ruminantes**. Springer, Viena, p. 143-148, 1991
- LEIBOVITZ, L. *et al.* Necrotic exfoliative dermatitis of captive squid (*Loligo pealei*). **Journal of Invertebrate Pathology**, v. 30, n. 3, p. 369–376, 1977.
- LEITE, M. C. COSTA, B. SOARES-FILHO, L. BARROS. **Historical land use change and associated carbon emissions in Brazil from 1940 to 1995. Global Biogeochem Cycles**, v.26, n.2, 2012.
- LEMOS, R.A.A.; PUPIN, R.C. Plantas que causam fotossensibilização hepatogena. In: RIET-CORREA, F. *et al.*, (Eds). **Doenças de ruminantes e equídeos**. 4 Ed. São Paulo:Medvet, 2023. p.112- 123
- LEMOS, R. A. A. *et al.* Febre catarral maligna em bovinos do Mato Grosso do Sul e de São Paulo. **Ciência Rural**, v. 35, p. 932-934, 2005.
- LI, X. *et al.* Species-specific identification of collagen components in *Colla corii asini* using a nano-liquid chromatography tandem mass spectrometry proteomics approach. **International Journal of Nanomedicine**, v.12, n., p.4443–4454, 2017.
- LI, H.; CUNHA, C.W.; TAUS, N.S.; KNOWLES, D.P. Malignant catarrhal fever: inching toward understanding. **Annul Rev Anim Biosci**, v.2, p.209–233, 2014
- LIMA, R. A. S.; SHIROTA, R.; BARROS, G. S.C. **Estudo do complexo do agronegócio cavalo**. Piracicaba: ESALQ/USP, 2006.
- LIMA, T. S. **Caracterização clínico-patológica e epidemiológica das dermatopatias de ruminantes no agreste paraibano**. Mestrado em Ciencia Vteerinaria, Universidade Federal da Paraiba. 58p. 2019
- LOVEGROVE, B.G. Seasonal thermoregulatory responses ins mammals. **J. Comp. Physiology**, n.175, p.231–247, 2005.
- LOBATO, Z.I.P. *et al.* Outbreak of exantemal disease caused by *Vaccinia virus* in human and cattle in Zona da Mata region, Minas Gerais. **Arq Bras Med Vet Zootec**, v.57, p.423–429, 2005

LUNARDI, M. et al. Outbreak of acute bovine viral diarrhoea in Brazilian beef cattle: clinicopathological findings and molecular characterization of a wild-type BVDV strain subtype 1b. **Research in Veterinary Science**, v. 85, n. 3, p. 599-604, 2008

MACÊDO, J.T.S.A. et al. Doenças da pele em caprinos e ovinos no semi-árido brasileiro. **Pesq. Vet. Bras.** v.28, n.12, p.633-642, 2008.

MACÊDO, J.T.S.A. et al. Malignant catarrhal fever in cattle in Paraíba, northeastern Brazil. **Pesquisa Veterinária Brasileira**, v.27, n.7, p.277-281, 2007

MACHADO, M.; RIET-CORREA, F. Plantas e micotoxinas que afetam a pele e outros órgãos. In: RIET-CORREA, F. et al., (Eds). **Doenças de ruminantes e equídeos**. 4 Ed. São Paulo:Medvet, 2023. p.271-285.

MACLACHLAN, N. J.; DUBOVI, E. J. **Flaviviridae**. MACLACHLAN, N. J.; DUBOVI, E. J. (Eds.), Fenner's Veterinary Virology, Academic Press: London, pp. 467-481, 2011

MAMMADOVA, A. et al. Deforestation as a Systemic Risk: The Case of Brazilian Bovine Leather. **Forests**, v.13, n.2, p.233, 2022

MAMMADOVA, A.; BEHAGEL, J.; MASIERO, M. Making deforestation risk visible. Discourses on bovine leather supply chain in Brazil. Geoforum, 2020.

MARCOM, N. N. *et al.* An outbreak of systemic intoxication with irritant contact dermatitis due cypermethrin in dairy cows-case report. **Arquivo Brasileiro de Medicina Veterinária e Zootecnia**, v. 74, p. 707-713, 2022

MARQUES, A. L. A. et al. Fatores de risco associados à infecção pelo Vírus da Diarreia Viral Bovina (BVDV) no semiárido do estado da Paraíba, região nordeste do Brasil. **Semina: Ciências Agrárias**, v. 37, n. 5, p.3095-3105, 2016.

MAULDIN, E. A.; PETERS-KENNEDY, J. Integumentary System. In: JUBB, K. V. F.; KENNEDY, P. C.; PALMER, N. C. **Pathology of Domestic Animals**. 6. ed. Missouri: Elsevier, 2016, v. 1, cap. 16, p. 509-756.

MATOUSEK, J.L.; CAMPBELL, K.L. Malasseziadermatite. **Compêndio em Educação Continuada**, v.24, p. 224-231, 2002

MAXIE, M. G. **Pathology of domestic animals**. 5. ed. Philadelphia: Saunders Elsevier, 2007

MIYAKAWA, V. I. et al. Estefanofilariose em bovinos. **Semina: Ciências Agrárias**, v. 31, n. 2, pág. 479-486, 2010.

MECKLENBURG, L. An overview on congenital alopecia in domestic animals. **Journal of the European Society of Veterinary Dermatology**, v. 17, p. 393-410, 2006.

- MELO, C. B.; LEITE, R. C.; LOBATO, Z. I. P. Infection by *Neospora caninum* associated with bovine herpesvirus 1 and bovine viral diarrhoea virus in cattle from Minas Gerais State, Brazil. **Veterinary Parasitology**, v. 119, n. 2-3, p. 97-105, 2004
- MEDEIROS, Gildenor X.; RIET-CORREA, Franklin. Epidermólise bolhosa em animais: uma revisão. **Dermatologia Veterinária**, v. 26, n. 1, pág. 3-e2, 2015.
- MEDEIROS, Gildenor X. et al. Epidermólise bolhosa juncional em bezerro. **Journal of Veterinary Diagnostic Investigation**, v. 24, não. 1, pág. 231-234, 2012.
- MEDEIROS, GX et al. Epidermólise bolhosa distrófica em caprinos. **Jornal de patologia comparativa**, v. 148, nº. 4, pág. 354-360, 2013.
- MORGAN et al. Multiple follicular cysts, infundibular type with vellus hairs and solar elastosis of the ears: a new dermatoheliosis? **Journal of Cutaneous Pathology**, v. 30, p. 29–31, 2003
- MUNDAY, J. S. et al. Feline cutaneous viral papilloma associated with human papillomavirus type 9. **Veterinary Pathology**, n.44, p.924–927, 2007
- MOREIRA, H.J.C.; BRAGANÇA. H.B.N. **Manual de identificação de plantas infestantes**. Arroz, São Paulo (2010), p. 854.
- MENDONÇA, FS.; RIET-CORREA, F. Plantas que causam fotossensibilização primária. In: RIET-CORREA, F. et al., (Eds). **Doenças de ruminantes e equídeos**. 4 Ed. São Paulo:Medvet, 2023. p.124-127.
- MURO, L. F. F. *et al.* Habronemose cutânea. **Revista científica eletrônica de medicina veterinária**, v.6, n.11, p.1-5, 2008.
- MIRANDA, A.L.S.; PALHARES, M.S. Muare: características, origem e particularidades clínico-laboratoriais. **Revista científica de medicina veterinária**, v.14, n.29, p.1-8, 2017.
- MINISTÉRIO DA AGRICULTURA, PECUÁRIA E ABASTECIMENTO. **Revisão do Estudo do Complexo do Agronegócio do Cavalo**. MAPA, 2016. Disponível em: <<https://www.gov.br/agricultura/pt-br/assuntos/camaras-setoriais/tematicas/documentos/camaras-setoriais/equideocultura/anos-anteriores/revisao-doestudo-do-complexo-do-agronegocio-docavalo#:~:text=A%20cadeia%20produtiva%20do%20cavalo,que%20a%20atividade%20%20C3%A9%20elitista.&text=A%20tropa%20nacional%20%20C3%A9%20superior,de%20ra%20C3%A7a%20lazer%20e%20competi%20%20C3%A7%20C3%A3o>>. Acesso em: 20 set. 2020.
- MOLLA, A. M.; FENTAHUN, T.; JEMBERU, W. T. Estimating the Economic Impact and Assessing Owners' Knowledge and Practices of Epizootic Lymphangitis in Equine Cart Animals in Central and South Gondar Zones, Amhara Region, Ethiopia. **Frontiers in Veterinary Science**, v. 8, p. 1–10, 2021.

NANDI, S.; UJJWAL, K.; CHOWDHURY, S. Current status of contagious ecthyma or orf disease in goat and sheep—a global perspective. **Small Rumin Research**, v.96, n.2–3, p.73–82, 2011

NARDI, Jean-Baptiste. **O fumo brasileiro no período colonial: lavoura, comércio e administração**. São Paulo: Brasiliense, 1996.

NÓBREGA JÚNIOR, J. E. et al. Contagious ecthyma in sheep and goats in the semiarid of Paraíba, Brazil. **Pesquisa Veterinária Brasileira**, v. 28, p. 135-139, 2008.

NOLLENS, H.H., et al. Pathology and preliminary characterization of a parapoxvirus isolated from a California sea lion (*Zalophus californianus*). **J. Wildl. Dis.** v.42, p.23–32, 2006

OLINDA, R. G. et al. Demodicose bovina associada a carcinoma de células escamosas na vulva. **Acta Scientiae Veterinariae**, v. 41, n. 1, p. 1-4, 2013.

OLIVEIRA, M.C. et al. An outbreak of malignant catarrhal fever in Sambar deer (*Rusa unicolor*). Surto de febre catarral maligna em cervos Sambar (*Rusa Unicolor*). **Pesquisa Veterinária Brasileira**, v.38, n.8, p.1675-1680, 2018.

OLIVEIRA, C. H. S. et al. Herpesvírus bovino 6 em búfalos (*Bubalus bulalis*) da região amazônica, Brasil. **Sanidade e produção animal tropical** , v. 47, n. 2, pág. 465-468, 2015.

OLIVEIRA, M.C.S.; BRITO, L.G. Miíases dos bovinos. **Embrapa Pecuária Sudeste- Comunicado Técnico (INFOTECA-E)**, 2005.

OSTMEIER, M. et al. Inherited junctional epidermolysis bullosa (Herlitz type) in German black-headed mutton sheep. **Journal of comparative pathology**, v. 146, n. 4, p. 338-347, 2012.

O'TOOLE, D.; MCALLISTER, M. M.; GRIGGS, K. Iatrogenic compressive lumbar myelopathy and radiculopathy in adult cattle following injection of an adjuvanted bacterin into loin muscle: histopathology and ultrastructure. **Journal of Veterinary Diagnostic Investigation**, v. 7, n. 2, p. 237-244, 1995.

PARAMESWARAN, T.; SENTHIL, N.R. Analysis of Economic Loss Due to Equine Herpes Viral Infection. **International Journal of Advanced Veterinary Science and Technology**, v.3, n.1, p.134-139, 2014

PEIXOTO, T. Febre catarral maligna em bovino no estado da Bahia—relato de caso. **Enciclopédia Biosfera**, v. 11, n. 21, 2015.

PESSOA, A. F. A. *et al.* Doenças de asininos e muares no semiárido brasileiro. **Pesquisa Veterinária Brasileira**, v.34, n.12, p.1210-1214, 2014

PESSOA, A. F. A. *et al.*, Doenças de pele em equídeos no semiárido brasileiro. **Pesquisa Veterinária Brasileira**, v.34, n.8, p.743-748, 2014.

PINTO, V. N. **O ouro brasileiro e o comércio anglo-português: uma contribuição aos estudos da economia atlântica no século XVIII**. São Paulo: Companhia Editora Nacional, 1979.

PINTO, A. P. et al. Nonsuppurative myocarditis associated with bovine viral diarrhoea virus infection in calves in the state of Mato Grosso do Sul, Brazil. **Acta Scientiae Veterinariae**, v. 41, n. 1, p. 1-7, 2013.

PANZIERA, W. et al. Outbreak of Contagious Ecthyma in Sheep in Rio Grande do Sul, Brazil. **Acta Scientiae Veterinariae**, v. 44, n. 1, p. 4, 2016.

PACHECO, G. M.; PORTILLO, R. B. B.; GALLEGOS, J. M. G. Alopecia. **Revista Pacea de Medicina Familiar**, v. 2, p. 11-15, 2005.

PETERS, Martin et al. DNA-based diagnosis of rare diseases in veterinary medicine: a 4.4 kb deletion of ITGB4 is associated with epidermolysis bullosa in Charolais cattle. **BMC veterinary research**, v. 11, n. 1, p. 1-8, 2015.

PÉREZ, V. et al. Epidermólise bolhosa e epiteliogênese imperfeita em cordeiros Churra recém-nascidos. In: **XXXIX Congreso Nacional de la Sociedad Española de Ovinotecnia y Caprinotecnia (SEOC), XV Congreso Internacional, Ourense, España, 17-19 de setembro de 2014**. Sociedad Española de Ovinotecnia y Caprinotecnia (SEOC), 2014. p. 317-322.

PULIDO-RODRÍGUEZ, L. F., et al. Effect of solar radiation on thermoregulatory responses of Santa Inês sheep and their crosses with wool and hair Dorper sheep. **Small Ruminant Research**, v.202, p.10647, 2021

PEREIRA, A.A.B.G. et al. Electrocutions in free-living black-tufted marmosets (*Callithrix penicillata*) in anthropogenic environments in the Federal District and surrounding areas, Brazil. **Primates**, v.61, p.321–329, 2020

PIN, D. "Seborrhoeic dermatitis in a goat due to *Malassezia pachydermatis*." **Veterinary Dermatology** v.15, n.1, p.53-56, 2004

PESSOA, C. R. M et al. Pythiosis of the digestive tract in sheep. **Journal of Veterinary Diagnostic Investigation**, v. 24, n. 6, p. 1133-1136, 2012.

QUEIROZ, R.T. 2022. Flora e Funga do Brasil: *Tephrosia noctiflora*. Jardim Botânico do Rio de Janeiro. Disponível em: <<https://floradobrasil.jbrj.gov.br/FB19205>>. Acesso em 01 jun 2022

QUISTEM, et al. A case series of thermal scald injuries in dogs exposed to hot water from garden hoses (garden hose scalding syndrome). **Vet Dermatol**, v.23, p.162-166, 2012.

RASMUSSEN, P. *et al.*, Economic losses due to Johne's disease (paratuberculosis) in dairy cattle. **Journal of dairy science**, v.104, n.3, p.3123-3143, 2021.

- RAMOS, A.T. **Estudo de tumores em bovinos, ovinos, eqüinos e suínos**. 2004. Tese de Doutorado. Dissertação (Mestrado). Ciências. Faculdade de Veterinária. Universidade Federal de Pelotas, Pelotas.
- RECH, R. R. et al. Febre catarral maligna em bovinos no Rio Grande do Sul: epidemiologia, sinais clínicos e patologia. **Pesquisa Veterinária Brasileira**, v. 25, p. 97-105, 2005.
- RIBEIRO, M. G. *et al.* Tetanus in horses: An overview of 70 cases. **Pesquisa Veterinaria Brasileira**, v. 38, n. 2, p. 285–293, 2018.
- RASHID, M. et al. Clinical management of second degree burns in Murrah buffaloes - A typical case report. **Buffalo Bulletin**, v. 40, n. 3, p. 503-507, 2021.
- REBHUN, W. C. **Diseases of dairy cattle**. 1a ed., Baltimore: Williams & Wilkins, 1995. 530p.
- RISSI, D. R. et al. Doença neurológica em bovinos no sul do Brasil associada à infecção por herpesvírus bovino. **Journal of Veterinary Diagnostic Investigation**, v. 20, n. 3, p. 346-349, 2008.
- RIHA, J.; MINAR, J.; SKALOUD, J.; JANES, K.; KRALIK, O. The effect of selected preparations for the protection of draft horses against dipterous blood-sucking insects. **Vet Med**. v.31, n.173–179, 1986
- ROVNAK, J. et al. Detection of a novel bovine lymphotropic herpesvirus. **Journal of Virology**, v.72, n.4237–4242, 1998
- RADOSTISTS, O. M. **Veterinary Medicine - A textbook of the diseases of cattle, horses, sheep, pigs, and goats**. Philadelphia: Elsevier, 2007.
- SAÑA, M.; ANTOLÍN, F.; ALCÁNTARA, R.; SIERRA, A.; TORNERO, C., Integrating domesticates: earliest farming experiences in the Iberian Peninsula. in: GRON, K.; ROWLEY-CONWY, P.; SØRENSEN, L. (Eds.), **Farmers at the Frontier: A Pan-European Perspective on Neolithisation**. Oxbow Books, Oxford, pp. 161–175. 2020.
- SANT'ANA, Fabiano JF de et al. Coinfection by Vaccinia virus and an Orf virus–like parapoxvirus in an outbreak of vesicular disease in dairy cows in midwestern Brazil. **Journal of Veterinary Diagnostic Investigation**, v. 25, n. 2, p. 267-272, 2013.
- SANTOS, A.S. et al. Clinical, pathological, immunohistochemical and viral aspects of five calves persistently infected with bovine viral diarrhoea virus in a farm of Rio Grande do Sul, Brazil. **Pesquisa Veterinária Brasileira**, v.31, p.885-892, 2011.
- SANTOS, A.S.O. et al. Anatomopatologia de bursite cervical (oncocercose) encontrada em bovinos abatidos sob proteção estadual no estado do Rio de Janeiro. **Arquivo Brasileiro de Medicina Veterinária e Zootecnia**, v. 66, p. 579-582, 2014.
- SAVINI, Federica et al. Papillomavirus in healthy skin and mucosa of wild ruminants in the Italian Alps. **Journal of Wildlife Diseases**, v. 52, n. 1, p. 82-87, 2016.

SCAGLIARINI, A., et al. Parapoxvirus infections of red deer, Italy. **Emerg. Inf. Dis.** v.17, p.684-687, 2011

SCARFF, D. Solar (actinic) dermatoses in the dog and cat. **Companion Animal**, v. 22, n. 4, p.188-196, 2017.

SCHWARTZ, S.L. et al. Dorsal thermal necrosis in dogs: a retrospective analysis of 16 cases in the southwestern USA (2009–2016). **Veterinary Dermatology**, v.29, p.139–e55, 2018

SCHULZE, C.; PETERS, M.; BAUMGÄRTNER, W.; WOHLSEIN, P. Electrical injuries in animals: causes, pathogenesis, and morphological findings. **Vet Pathol**, v.53, p.1018–1029, 2016

SHARPE, A. N., GUNTHER-HARRINGTON, C. T., EPSTEIN, S. E., LI, R. H., & STERN, J. A. Cats with thermal burn injuries from California wildfires show echocardiographic evidence of myocardial thickening and intracardiac thrombi. **Scientific reports**, v.10, n.1, p.1-11, 2020

SIERRA, S. *et al.* **Sheep exploitation and husbandry in first farming societies: from production to consumption in Central Pyrenees in the Early Neolithic.** **Archaeology Anthropology Science**, v.11, p. 5813-5829, 2019.

SILVA, D. C. **Análise de conteúdo do discurso de criadores do cavalo curraleiro no estado de Goiás.** Dissertação (Mestrado em Cência Animal) - Universidade Federal de Goiás, Goiânia, 2014.

SILVA, J. M. P.; CAVICHIOLI, F. A. Uso da Agricultura 4.0 como perspectiva do aumento da produtividade no campo. **Revista Interface Tecnológica**, v. 17, n. 2, p. 616–629, 2020.

SILVA-FERNANDES, A.T. et al. Infecções humanas naturais com o *vírus Vaccinia* durante surtos de vaccinia bovina. **J Clin Virol**, v.44, p.308–313, 2009.

SILVA- FILHO, G.B. et al. Equine coital exanthema caused by equid alphaherpesvirus type 3: a report of an outbreak in northeastern Brazil. **Pesquisa Veterinária Brasileira**, v.41, p.e06877, 2021.

SILVA, F. R. C. et al. Novel bovine papillomavirus type discovered by rolling-circle amplification coupled with next-generation sequencing. **PLoS ONE**, v.11, n.1–11, 2016

SIMIS, T.; SIMIS, D.R.C. Doenças da Pele Relacionadas à Radiação Solar. **Rev.Fac. Ciênc. Méd. Sorocaba**, v.8, n.l. p.1-8, 2006.

SOUSA, I. K. F. et al. Surto de Febre Catarral Maligna em bovinos no Estado do Rio Grande do Norte. **Ciência Animal Brasileira**, p. 447-451, 2009.

SOUTO, E. P. F. et al. A Retrospective Study of Pythiosis in Domestic Animals in Northeastern Brazil. **Journal of Comparative Pathology**, v. 195, p. 34-50, 2022.

SOUTO, E. P. F. et al. Pythiosis in equidae in Northeastern Brazil: 1985–2020. **Journal of Equine Veterinary Science**, v. 105, p. 103726, 2021.

SOUZA, A. F. et al. Alopecia sazonal idiopática em equino: relato de caso. **Arquivo Brasileiro de Medicina Veterinária e Zootecnia**, v. 72, p. 431-436, 2020.

SOLANO, L. *et al.* Effectiveness of a standardized footbath protocol for prevention of digital dermatitis. **Journal of dairy science**, v. 100, n. 2, p. 1295-1307, 2017.

SUJA, G. *et al.* Parasites and pathological conditions in the edible oyster, *Crassostrea madrasensis* (Preston), from the east and west coasts of India. **Parasitology Research**, v. 116, n. 9, p. 2569–2579, 2017.

SUMNER, J. P.; PUCHEU-HASTON, C. M.; FOWLKES, N.; MERCHANT, S. Dorsal skin necrosis secondary to a solar-induced thermal burn in a brown-coated dachshund. **The Canadian veterinary journal = La revue vétérinaire canadienne**, v.57, n.3, p.305–308, 2016

STEFFEN, D.J.; LEIPOLD, H. W.; GIBB, J.; SMITH, J. E. Congenital anemia, dyskeratosis, and progressive alopecia in Polled Hereford calves. **Journal of Veterinary Pathology**, v. 28, p. 234 - 240, 1991.

STEGELMEIER, B. L. *et al.* Wild parsnip (*Pastinaca sativa*)-induced photosensitization. **Toxicon**, v. 167, p. 60–66, 2019.

STEGELMEIER, B. L.; DAVIS, T. Z.; CLAYTON, M. J. Plant-induced photosensitivity and dermatitis in livestock. **Veterinary Clinics of North America: Food Animal Practice**, v. 36, n. 3, p. 725-733, 2020.

SPICKLER, A.R.; ROTH, J.A. Adjuvants in veterinary vaccines: modes of action and adverse effects. **Journal of Veterinary Internal Medicine, United States**, v.17, p.273–281,2003

TERRELL, S.P. *et al.* Incidence of lameness and association of cause and severity of lameness on the outcome for cattle on six commercial beef feedlots. **Journal of the American Veterinary Medical Association**, v. 250, n. 4, p. 437-445, 2017

THEORET, C. L.; BOLWELL, C. F.; RILEY, C. B. A cross-sectional survey on wounds in horses in New Zealand. **New Zealand Veterinary Journal**, v. 64, n. 2, p. 90–94, 2016.

TORRES, S. Oca, mal do chifre, ou coriza gangrenosa dos bovinos. **Bol Soc Bras Med Vet**, v.1, n.4, p.144–159, 1924

TOKARNIA C.H., et al. Plantas tóxicas do Brasil para Animais de Produção. 2.ed, Editora Helianthus, Rio de Janeiro, 566p. 2012.

TYUKAVINA, A. *et al.* Types and rates of forest disturbance in Brazilian Legal Amazon, 2000–2013. **Science Advances**, v.3, n.4, e1601047, 2017.

TIZARD, I. Imunologia comparativa. In: **Infecção, Resistência e Imunidade**. Routledge, 2002. p. 247-264.

UZAL, F. A., et al. "Malassezia slooffiae-associated dermatitis in a goat." **Veterinary dermatology**, v.18, n.5, p.348-352, 2007

VIANA, V.M.; TABANEZ, A.A.J. Biology and conservation of forest fragments in the Brazilian Atlantic moist forest, p. 151±67. In: SCHELHAS, J.; GREENBERG, R. (Eds), **Forest Patches in Tropical Landscapes**, Island Press, Washington DC. 1996.

TUPPURAINEN, E. S. M; VENTER, E. H.; COETZER, J. A. W. The detection of lumpy skin disease virus in samples of experimentally infected cattle using different diagnostic techniques. **Onderstepoort Journal of Veterinary Research**, v. 72, n. 2, p. 153-164, 2005.

VECCHI, V. **Raça de cavalo – conheça as 9 raças mais comuns no Brasil**. Vida animal, 2020. Disponível em: <<https://vidanimal.com.br/raca-de-cavalo-conheca-as-9-racas-maiscomuns-no-brasil/>>. Acesso em: 17 nov. 2020.

VAN REGENMORTEL, M.H. In: **Virus taxonomy**. pp. Academic Press, San Diego, CA, 2000

VON ALTROCK, A.; HÖLTIG, D. Hautkrankheiten des Schweines. **Tierärztliche Praxis Ausgabe G: Großtiere/Nutztiere**, v. 41, n. 06, pág. 396-406, 2013.

VERHAAR, N. et al. Case series: periocular habronemiasis in five horses in the Netherlands. **Vet. Rec.**, v.182, p. 746, 2018

VERÍSSIMO, C. J. Morte de ruminantes devido à infecção na orelha conseqüente à miíase causada por *Cochliomyia hominivorax* (Coquerel, 1858). **Arqs Inst. Biológico**, v. 70, n. 2, p. 187-189, 2003.

VICHI, G. et al. Coocorrência de papilomas relacionados a *Equus caballus* papillomavirus tipo 2 e habronemiose cutânea. **Educação Veterinária Equina**, v. 34, n. 5, p e193-e197, 2022.

WALDER, E. J.; HARGIS, A. M. Chronic moderate heat dermatitis (erythema ab igne) in five dogs, three cats and one silvered langur. **Veterinary Dermatology**, v.13, n.5, p.283-292, 2002

WANG, D. *et al.* Effect of Colla corii asini (Ejiao) on D-Galactose Induced Aging Mice. **Biological and Pharmaceutical Bulletin**, v.35, n.12, p.2128–2132, 2012.

WEISS, K. E. Lumpy skin disease virus. In: **Cytomegaloviruses. Rinderpest Virus. Lumpy Skin Disease Virus**. Springer, Berlin, Heidelberg, 1968. p. 111-131.

WERNER, P. R. **Patologia geral veterinária aplicada**. São Paulo: Roca, 2011.

WIZIGMANN, G.; VIDOR, T.; RICCI, Z. M. T. Investigações sorológicas sobre a ocorrência e incidência dos vírus PI-3, IBR e diarreia a vírusefermidade das mucosas no Estado do Rio Grande do Sul. **Bolm Inst. Pesq. Vet. Desidério Finamor**, v.1, p.52-58, 1971

YANG, F. *et al.* Overview of Beverages with Anti-Aging Functions in Chinese Market. **Rejuvenation Research**, v.17, n.2, p.1–4, 2014.

YERUHAM, I. *et al.* Economic and epidemiological aspects of an outbreak of sheeppox in a dairy sheep flock. **The Veterinary Record**, v. 160, n. 7, p. 236, 2007.

YAGER, J. A.; SCOTT, D. W. The skin and appendages. **Pathology of the Domestic Animals**, 3 rd edition, San Diego, Academic Press, 1985

ZINICOLA, M. *et al.* Altered microbiomes in bovine digital dermatitis lesions, and the gut as a pathogen reservoir. **PLoS One**, v. 10, n. 3, p. e0120504, 2015.

Capítulo 1.

Skin diseases in donkeys and mules - an update
Artigo publicado na revista animals- fator de impacto 2,752

Skin diseases in donkeys and mules - an update

**Telma S. Lima,¹ Raquel A. F. Silva,³ Raquel M. F. Pereira,¹ Karoline L. Soares,²
Nayadjala T. A. Santos,¹ Mônica S. Sousa,³ Fábio S. Mendonça,¹ and Ricardo B.
Lucena^{2*}**

¹ Graduate Program in Veterinary Medicine, Federal Rural University of Pernambuco (UFRPE), Rua Dom Manuel de Medeiros, S/N Dois Irmãos 52171-900, Recife-PE, Brazil; telmasousava@hotmail.com; nayadjalat@gmail.com; raquel.rmfp@gmail.com; mendoncfs@yahoo.com.br.

² Graduate Program in Animal Science, Department of Agrarian Sciences (CCA), Federal University of Paraíba (UFPB), 12, Rod. PB-079 58397-000 Areia-PB, Brazil; karoline_lacerda@hotmail.com; lucena.rb@gmail.com.

³ Graduate Program in Animal Science and Health, Rural Health and Technology Center (CSTR), Federal University of Campina Grande (UFCG), Avenida Universitária, S/N Jatobá 58708-110, Patos-PB, Brazil; raquel_fagundesvet@hotmail.com; monica_shinneider@hotmail.com

* **Corresponding author:** lucena.rb@gmail.com

Simple Summary: Equids are part of the history of many countries, including Brazil, for which they were used in the trade routes and expansion of the current states. Several skin diseases affect these animals; however, visibility is higher on horses than on donkeys and mules, which is linked to regional cultural and socioeconomic factors, even resulting in a decline of the world population of these animals. In this context, the objective of this study was to review which skin diseases have been reported in scientific literature with emphasis on skin pathologies.

Abstract: The skin of donkeys and mules represents a promising source of income; however, cultural, productive, and infectious factors can directly interfere with the quality of the integumentary tissue and well-being of these species. The objective of this study is to present a literature review on equine dermatopathies. This literature review included scientific articles related to equine medicine and breeding according to pre-established search terms and expressions published in recently articles. The evaluation of the clinical and pathological behavior of dermatopathies implies the use of control strategies and the recognition of pathological patterns that may be particular to the species.

Keywords: skin; integument; donkey; mule

1. Introduction

Donkeys and mules represent an important share of the world's equids, totaling about 44 million in recent years, of which approximately 1 million are in Brazil [1, 2]. The breeding of these animals is important in developing countries, and their introduction in the territories was quite variable, being associated with the colonial period in South America [3]. The farmyard of donkeys and mules is related from field work to recreation and entertainment [4], safeguarding socioeconomic importance in many states of Brazil, especially in eastern Brazil.

Many of the phenotypic and physiological characteristics of these animals favor sustainable breeding to increase regional economy. Donkey breeding, however, still presents major challenges in Brazil, which sees their population gradually decreasing over the years [5]. On the other hand, there is a trend toward expansion of the consumer market for meat, milk, and especially donkey skin, given the demand for these products in Asian countries such as China [6].

In this context, the investigation of diseases affecting donkeys and mules becomes important and gives rise to discussions on animal welfare and public health. This is demonstrated particularly in serological studies that show the participation of donkeys and mules in the epidemiological chain of reportable diseases [7, 8]. It is furthermore important to highlight that cultural factors may influence the frequency of these diseases, affecting both animal and human health and welfare. Integrating these concepts within the population of an increasingly technological world is perhaps the greatest challenge of sustainable breeding of donkeys and mules today.

Regarding skin diseases in productive animals, literature lacks studies on dermatopathies and their risk factors, especially in Brazil. Until recently, retrospective studies in ruminants and equids [9, 10] have been highlighted in the country; whereas, studies on donkeys are still incipient [11, 12]. In this context, the objective of this study was to present a literature review on skin diseases in donkeys and mules.

To identify the main dermatopathies diagnosed in equids today, this study consist of a literature review containing the main studies on equine medicine and breeding, in which four major themes were initially proposed to direct the bibliographic research: (a) the use of donkeys and mules in Brazil and in the world; (b) the main diseases of donkeys and mules; (c) skin diseases diagnosed in donkeys and mules; and (d) equid dermatopathies in northeastern Brazil.

The search terms or expressions were chosen based on the major topics listed above and then typed into the major digital veterinary medicine libraries. Where necessary, Boolean operators such as *and* or *not* were used. The eligibility criteria were the terms and/or expressions, timeliness, status, and relevance of the publication according to the major themes. For this purpose, studies published or in press preferably from 2016 to 2020 were considered. The search was expanded to the last ten years when the terms and/or expressions were not covered in the period previously stipulated. In this case, studies from 2010 onwards were evaluated. Studies published in English were considered;

however, those written in other languages, such as Portuguese, with an abstract in English, were not removed from the archives.

2. Relationship between disease occurrence and type of donkey and mule farming

2.1 Overview of donkey and mule farming in Brazil

Donkey and mule represent a growing source of income, especially in Brazil, which has approximately 1 million donkeys [2, 4]. However, although there is a potential consumer market, the Brazilian market is still not very expressive, which may be linked to the gradually decreasing number of these animals over the years, a decline that reached 37.08% only in 2016 [5].

Another factor to consider is the local culture, which associates the use of equids mostly for traction and other field activities. Despite the economic importance, the exact number of donkeys and mules is uncertain, partially due to extensive farming and absence of technical guidelines, and cultural aspects that associate these animals to poverty, generating abandonment resulting in traffic accidents in the region [5, 13].

Despite similarities, donkeys and mules are distinct animals that originated from the cross-breeding of *Equus asinus* and *Equus caballus* species [14]. These animals have intermediate characteristics between the progenitor species making their rearing relatively easy due to their rusticity, easy breeding, longevity, less selective eating habits, docile temperament, and dexterity in performing agricultural activities. In Brazil, three types of donkeys whom originated from Europe and Africa are recognized, the northeastern donkey is well adapted to the semiarid climate [5]. Jumentos e mulas fazem parte do efetivo de equídeos em todos os estados brasileiros, o que pode estar ligado à sua utilização no período colonial enquanto expandia-se as rotas no interior do país. (Donkeys and mules are part of the herd in all Brazilian states, which may be linked to their use in the colonial period while expanding routes in the interior of the country).

The identification of these characteristics favored the investment in research directed to the biotechnology of reproduction, serological research of microorganisms, as well as in the food sector, raising the topic of the welfare of these animals. In the state of Bahia, Brazil, a private company producing donkey meat and donkey-hide gelatin became an important exporter to China [4, 5]. The significant increase in the export of donkey hide to China [4].

Similarly to ruminants, the erroneous notion that donkeys and mules are resistant to the environment and adverse conditions is disseminated among farmers, generating carelessness with nutritional and sanitary management, it is not uncommon to observe working animals with chronic disease and skin lacerations due to whipping [13, 15]. The visibility that the articles achieve is essential to raise awareness and disseminate technical information. In this context, Non-Governmental Organizations and other entities commonly promote care in the farming of these animals, although government agencies take time to follow their recommendations [16].

There is further a growing number of articles published in journals relevant to the scientific community addressing the health of these animals. A previous study tracking publications on donkeys [13] showed that until 2018 there were only 114 publications from 56 different countries discussing varying topics. In this study, the themes of reproduction followed by studies on anatomy, pathology, surgery, and equine medicine were highlighted. This shows, among other things, that there is still a vast field of research to be explored with donkeys and mules.

2.2 Disease profile of donkeys and mules

Undoubtedly, diseases are the main obstacle in animal husbandry, so much so that occurrence of disease outbreaks can generate significant losses. The role of diagnostic laboratories is essential, considering that infectious diseases stand out among all other diseases that affect herbivores, and are generally due to digestive disorders [17, 18, 19].

Even considering the economic relevance, the diagnosis of equine diseases is still precarious in literature. Diseases in donkeys and mules are largely unknown [20]. Generally, these animals develop diseases similar to horses, however, certain irregularities must be considered before a presumptive diagnosis. The clinical differences tend to be quite subtle, such as demonstration of pain, which is generally not as expressive as in horses, justifying differentiated physical examination [14].

Therefore, studies aimed at diagnosing these diseases should be stimulated. The importance of these studies is even more relevant when considering zoonotic agents, such as the West Nile virus, a micro-organism that has re-emerged in recent years and that leads to severe neurological lesions in horses and humans [21]. A serological investigation was performed on donkeys and mules in southern Spain after the detection of West Nile virus infection in the region. It was observed that nine of the 90 herds

evaluated contained at least one seropositive animal and antibodies against the virus were further detected in 1/4 of the donkeys coming from farms where the cases were confirmed in horses, demonstrating that serological surveillance of sentinel donkeys and mules is necessary for the epidemiological monitoring of these diseases [8].

In Brazil, a recent study demonstrated the frequency of antibodies to some equine diseases in donkeys in the state of São Paulo. Of the 85 serums evaluated, it was estimated that 50.6% exhibited antibodies against the H3N8 subtype of the influenza virus, 47% against the equine Herpesvirus, and 20% against the equine arteritis virus, demonstrating that these agents circulate among donkeys in the region and reiterating the importance of epidemiological monitoring of equids in Brazil [7].

It is important to highlight, however, that a significant portion of diseases diagnosed in domestic animals is performed through necropsy examination. Many retrospective studies include pathological results and estimate the frequency of the diseases in a certain geographical region, thus improving local clinical diagnosis, as it is possible to draw an epidemiological and clinical-pathological profile in most of these studies. In Brazil, only some studies approach the main equine diseases [17, 22, 23]. However, literature is limited regarding equine diseases, with only two studies [11, 12] conducted in the Brazilian semiarid region being found.

A North American study on causes of death and reason for euthanasia in equids highlighted digestive disorders and lesions in the pituitary gland and locomotor system. This study focused especially on geriatric diseases, represented by neurological, urinary, and neoplastic disorders, which alone accounted for more than 18% of the causes of death in all animals evaluated [24]. These results are important when considering that donkeys and mules have great longevity and often appropriate veterinary medical attention.

2.3 Skin diseases diagnosed in donkeys and mules

Skin lesions have been reported in horses in several regions of the world, mainly as case reports with the occasional retrospective study. Regarding skin diseases, there is variation in the origin of the lesions, suggesting individual differences of the species or factors related to the environment, for example traumatic injuries and lesions. Infectious and parasitic dermatopathies impact the quality of life and skin byproducts of these animals. Thus, certain studies report the occurrence or frequency of integument pathologies that may interfere with donkey and mule skin health. Skin wounds are a

frequent problem in equids, especially those of traumatic origin linked to traction activities.

A study evaluating 148 donkeys subjected to workloads three to five hours a day for three to five days a week in Tanzania showed the presence of wounds (one or more) in 56.1% of the animals. The lesions were mostly on the back and neck, and resulted from contact with harnesses, breast collars, and the cart. According to the authors, the lesions were variable in size and extension, most of them affecting the skin and subcutaneous tissues; some deepening to the musculature, while another portion was associated to granulation tissue, exudation, besides hemorrhages and necrosis [25]. An important finding of this study was the report of owners using substances such as motor oil for the treatment of injuries, a common practice in the northeast of Brazil, attributing to the oil protection and lubrication of the injured skin.

In Ethiopia, of a total of 997 horses, the most common skin diseases included skin wounds, followed by ectoparasites, dermatophylosis, sarcoid, and dermatophytes. A very important finding of this study refers to risk factors for the occurrence of these lesions, with the body score being very important for the occurrence of injuries, as well as what kind of work these animals performed [15]. The use of donkeys and mules for a multitude of tasks in Ethiopia is part of the culture of the country; however, sanitary and nutritional conditions do not always follow the degree of effort to which these animals are subjected to, thus generating the aforementioned injuries. The approach in these cases should be more holistic to consider cultural and socioeconomic issues and, at the same time, to improve the health and welfare of the animals.

As for infectious and parasitic diseases, the first report of skin besnoitiosis by *Besnoitia besnnetti* in donkeys in the United Kingdom was recently published, referring to the analysis of 20 tissue samples characterized by nodular lesions on skin, mucous membranes, and muco-cutaneous transitions [26]. A very important issue in this study was the fact that the lesions were frequently attributed to sarcoid when macroscopically evaluated, the histopathological findings essential for the definitive diagnosis of a that disease had never before been diagnosed in the country, showing the need to pay more attention to routine cases for skin and mucous membrane lesions in donkeys and mules.

These studies on skin diseases better the understanding of the epidemiology and clinical presentation of diseases and infer on the prognosis of patients. A study conducted in Egypt to evaluate filarial infection in donkeys showed that a significant number of filarial lesions in a period of two years, which were not restricted only to the integument.

Of the 188 animals studied, 163 were parasitized by *Onchocerca cervicalis*, followed by *Setaria equina*, *Parafilaria multipapillosa*, and *Onchocerca reticulata* being the infection most common in adult males aged five to fifteen years [27].

A retrospective study on skin diseases in donkeys from European countries and USA has recently been published, emphasizing the geographical distribution of dermatopathies on donkeys in the region. In this study, the following diseases were highlighted: hypersensitivity to insect bites, sarcoid, habronemiasis, superficial pyoderma, and dermatophytosis, among other less expressive diseases. Dermatopathies were common pathologies in equids and, as was already expected, factors such as age, sex, and diagnosis varied by geographical location, showing the importance of a thorough dermatological examination, regardless of the reason and clinical presentation of these diseases [28].

Neoplastic diseases are an important group of skin diseases in most animals, whether during companionship or reproduction. A study conducted using the records of five North American institutions, concluded that 125 of the 357 donkeys evaluated were diagnosed with neoplasia. The skin tumors stood out, with sarcoid being the most common, followed by soft tissue sarcomas. A very important finding highlighted by the authors was the presence of different neoplasm behavior in donkeys when compared to horses. For example, squamous cell carcinoma and melanoma were considered unusual to rare tumors in donkeys, as well as lymphosarcoma, implying that there may be carcinogenesis differences among equids, which should be considered at the time of diagnosis and therapy, as well as at the time of informing veterinarians of the prevalence of tumors in these species [29].

The following tables show some of the main skin disorders described in donkeys and mules in the veterinary literature.

Table 1. Clinical and pathological characteristics of skin diseases caused by fungus and bacteria in donkeys and mules.

Disease	Gross pathology	Histopathology	Clinical	References
Pitiosis (<i>Pythium insidiosum</i>)	Ulcerated nodules and drain sero-bloody secretion. Accompanied by fibrous, whitish and shiny fabric, interspersed by kunkers.	Areas of necrosis and eosinophilic infiltrate, surrounded by granulation tissue and fibrosis, with negative images GMS + hyphae of intralesional	Lesions are seen in the limbs, ventral abdominal region, chest, neck, face, lips, breast and genitals, and can be itchy, predisposing to self-mutilation.	[30]; [12]; [31]; [32].

Dermatophytosis (<i>Dermatophilus congolensis</i>)	Lesions are usually crusted, alopecic, circumscribed and with marked agglutination of hair, or spread diffusely.	These areas characterize an exudative dermatitis with the formation of crusts interspersed with layers of exudate.	In general, the limbs and back are the main affected areas, however they can manifest in a widespread way.	<i>Continuação da tabela 1</i> ; [12]
Dermatophytosis	Unique, multifocal areas slightly elevated and with regular edges, accompanied by alopecia, flaking and grayish crusts.	This lesion represents hyperplastic dermatitis with suppurative folliculitis, hyperkeratosis, epidermal acanthosis and microabscesses..	The lesions are generally not itchy and start in areas of abrasions with loins, rump and head, but which can expand to the back and flank..	[33]; [28]; [34]; [12]
epizootic lymphangitis (<i>Histoplasma farciminosum</i>)	Single or multiple nodular areas, of slow growth, which ulcerate and drain purulent content. There is usually granulation tissue surrounding these lesions.	Generally granulomatous lesions with adjacent granulation tissue and intrahistiocytic and extracellular yeasts, PAS + and GMS + that can even show budding.	It can occur on the skin or in the nasolacrimal region, limbs (in particular after localized trauma).	[33]; [35]; [28]
Glanders (<i>Burkholderia mallei</i>)	Lesions range from nodular swelling in lymph vessels (rosary beads) to abscesses, alopecia, ulcerations and edema.	These lesions are irregular and characterized by a necrosis center surrounded by a granulomatous to pyogranulomatous infiltrate and adjacent fibrous connective tissue.	The nodules usually follow the distribution of the lymphatic vessels, but are observed particularly in the limbs and flank, head and neck, and can “float” on palpation.	[36]; [37]; [38]

Tabela 2. Características clínicas e patológicas das doenças de pele de origem parasitária e por oomicetos em asininos e muare.

Clinical and pathological characteristics of skin diseases caused by diseases caused by parasites and oomycetes in donkeys and mules.

Disease	Gross pathology	Histopathology	Clinical	References
Habronemosis (<i>Habronema</i> sp.)	Small, crusted nodular lesions, which progressively increase in volume and acquire a	These nodulations represent severe eosinophilic dermatitis and panniculitis, with fibroplasia and the	It can occur on the skin of the limbs, withers, penis or in the ocular conjunctiva. In conjunctival form it	[28]; [34];[12]

	spongy and reddish appearance.	presence of intralesional larvae.	accompanies ocular discharge.	
Filariosis (<i>Onchocerca</i> sp.; <i>Setaria equina</i> ; <i>Parafilaria multipapillosa</i>)	Nodular swelling, of variable size, which may ulcerate.	These lesions correspond to a granulomatous inflammation that usually forms in response to the larvae.	Skin infections are often associated with <i>Oncocerca cervicalis</i> , in the nuchal ligament but can affect tendons and ligaments of the limbs.	[39]; [33]; [27]
Besnoitiosis (<i>Besnoitia</i> spp.)	They may appear as small, multiple, round, yellowish-white, punctate lesions, with thickening, peeling, formation of wrinkles / folds and lichenification.	These lesions represent a mixed inflammatory infiltrate involving the cysts of <i>Besnoitia</i> spp. In addition, hyperkeratosis, scales and crusts can be observed accompanying dermatitis.	Lesions can be seen in the neck, head, limbs and perineum are particularly affected. The lesions can also appear in areas that have suffered previous trauma or in self-inflicted trauma.	[26]; [33]; [28]

Ulcerative lymphangitis is caused by bacteria belonging to the genera *Corynebacterium pseudotuberculosis*, *Staphylococcus* spp., *Streptococcus* spp., *Pseudomonas aeruginosa* and *Rhodococcus equi*. They initially occur as swelling that fistulates and drains purulent content, progressing to cutaneous or subcutaneous abscesses accompanied by edema. Lesions can be seen particularly in the limbs, such as hocks and boletus, usually accompanying the lymphatic chain [40, 41, 42]. As for the ectoparasites that affect the skin of donkeys and mules, there are different agents involved as diptera causing myiasis, lice and scabies.

Dematobia hominis, *Gasterophilus nasalis* and *Oestrus ovis* are examples of myiasis-causing flies, through ulcerated wounds they do not receive treatments, culminating in the laying of eggs and subsequent larval development. In general, these lesions do not require a biopsy to confirm the diagnosis. Infestations are greater in rainy periods when the proliferation of flies and mosquitoes, however the occurrence of myiasis does not follow seasonality, considering that traumatic injuries and untreated injuries that determine their occurrence. The injuries are variable and depend on the source of the injury [43].

Head lice and scabies are frequently observed and their visualization already gives a diagnosis, however the skin may exhibit flaking and hyperemia resulting from the blood meal (sucking lice particularly). The parasites can be observed dispersed in the animal's coat, usually in those most weakened immunosuppressed. Secondary infections are common, particularly in traumatized skin. The distribution in the animal organism varies

according to the species of mite, being *Sarcoptes scabiei* var. *equi* but common in head and neck; *Psoroptes equi* at the base of mane and tail hair and *Chorioptes equi* below hock and knees. The latter is the most commonly reported, associated with intense itching, which can encourage the habit of self-mutilation [33, 28, 12].

Table 3. Clinical and pathological characteristics of the main primary cutaneous neoplasms diagnosed in donkeys and mules

Disease	Gross pathology	Histopathology	Clinical	References
Sarcoidis	Nodulations are classified based on morphological patterns, being of the type, fibroblastic, verrucous and mixed.	These lesions are characterized as proliferative masses that have two histological constituents: an epithelial tissue and a dermal connective tissue with marked disorganized proliferation of connective tissue.	Commonly affected sites include ears, labial commissures, ventral trunk and feet.	[28]; [29]; [44]
Squamous cell carcinoma	The lesions are nodular, expansive, usually firm and sessile, which gradually increase in volume, ulcerating, with easy bleeding and crusting.	These nodulations correspond to infiltrative and irregular masses with cells arranged in cords or nests whose center may contain aggregates of keratin (corneal pearls) according to the degree of differentiation.	Its occurrence is often attributed to sun exposure in anatomical regions unprotected from pigmentation or hair, particularly in eyelids, ears, snout, perineum and udder.	[12];
Papilloma	The lesions are often arborescent or filiform, with a dry surface and that detach from the skin under traction.	This proliferation is benign and corresponds to an epithelial hyperplasia, forming papillary projections, with moderate supporting connective tissue.	The anatomical location is variable but can be seen particularly in the head, neck, belly, limbs, face, penis and base of the tail. They are usually benign and self-limiting.	[12]; [29]
Melanoma	Melanocytic tumors occur as single or multiple, shiny masses, usually blackened and multilobulated, with a high rate of metastasis.	Neoplastic melanocytes can exhibit intense pleomorphism with high mitotic activity, and are arranged in nests.	They are commonly seen in old, light-haired equines, particularly in the perineum, base of the tail and external genitalia.	[12]; [45]

Table 4. Environmental disease described in donkeys and mules.

Disease	Gross pathology	Histopathology	Clinical	References
Photosensitization	The lesions are characterized by erosions and crusts accompanied by hyperemia, serous exudate, and, subsequently, to cracks and cutaneous detachment.	Microscopically, there are hyperkeratosis, ulcers in the epidermis, crusting and infiltration in the dermis that varies from polymorphonuclear to mononuclear.	It particularly affects depigmented areas such as the snout, udder, back and vulva. This condition can occur primary or secondary. The animal exhibits intense itching, contributing to self-mutilation.	[46]
Wounds exuberante granulation tissue	Initial wounds can be of varied causes, leading to ulcerative and crusted lesions. These lesions can evolve into the exuberant granulation tissue becoming spongy, irregular, with no evident exudation.	In these lesions, there is a marked proliferation of fibrous connective tissue, neovascularization, fibroplasia, in addition to a chronic active inflammatory infiltrate, depending on whether the pathogenic stimulus persists or not.	Varied location, usually associated with the use of ropes, saddles and whips for containment, being commonly observed in the neck, limbs, back and tail.	[12]; [33]; [25]

Hypersensitivity to mosquito bites in general are progressive lesions starting with papules and crusts, accompanied by alopecia and erythema and may progress to ulceration. Mixed and perivascular dermatitis occurs with hyperplasia, orthokeratosis, crusts, edema, hyperkeratosis in follicles and hyperplasia of adnexal glands [28, 33, 47]. Typically, the disease manifests itself as a chronic and itchy character, particularly in the periocular region and external auditory pavilion, extending to the neck, back, abdomen, tail and limbs. Secondary mutilation and infections can occur secondarily and itching is variable, and the exposure of the injured areas to the sun's rays can cause serious complications [48, 49].

Among the autoimmune diseases, the pemphigus foliaceus stands out as being progressive and may contain epidermal vests, papules and crusts, progressing to a scaly and alopecic lesion with or without exudation and easy hair removal. Microscopically these lesions correspond to a dermatitis with intraepidermal pustules with acantholysis and infiltration of intralesional and dermal neutrophils and esinophils. Affected areas are multifocal that can coalesce and become generalized. They usually start in the face and limbs, but can affect mucocutaneous junctions [33, 28, 50].

3. Equine dermatopathies in northeast Brazil

Much of the attention given to donkey skin is due to the commercial value in the international market. In this context, similar to bovine leather, skin lesions may depreciate the final product and interfere with quality. In Brazil however, reports of integument disorders in donkeys and mules are inexpressive when compared to North American, European, and Asian countries. The low value attributed to these animals in the northeastern rural communities, associated to particularities of the species regarding clinical presentation of some diseases, probably impact the owner's decision not to take these animals to the veterinarian, resulting in many diseases being underdiagnosed in the region.

A study in the semiarid region of Paraíba State reported that 258 donkeys and mules seen in 10 years presented integumental diseases as the main causes of consultation (88 cases), mainly traumatic wounds, sarcoids, and abscesses in donkeys and traumatic wounds, squamous cell carcinomas, and habronemiasis in mules. A very important finding raised in this study was that most diseases diagnosed could be linked to mistreatment or lack of attention to these animals [11], a factor associated to the cultural habits of many owners.

In the same year, another retrospective study exclusively on equid skin diseases in the semiarid northeast was published [11]. According to this study, only one case of pythiosis was reported in donkeys in the northeast, which was subsequently approached regarding clinical, epidemiological, pathological, immunohistochemical, and molecular aspects [30]. According to the authors, the pattern of the lesion was similar to cases of pythiosis in cattle, and the origin of the disease was attributed to grazing in flooded areas, similarly to what is described in equines.

Other diseases that deserve to be highlighted, despite the less expressive diagnosis, are photosensitizing and allergic diseases, recently diagnosed in donkeys and mules in the northeast of Brazil. A case of allergic dermatitis to a *Culicoides* bite was reported in the state of Pernambuco, characterized by crusted papule and pruritic skin lesions with a clinical progression of two years. A very important finding highlighted in this study was the difficult clinical diagnosis due to similarities with other equid dermatopathies [47].

Primary photosensitization caused by *Froelichia humboldtiana* in equids have been reported in the semiarid region of Brazil, affecting donkeys and mules. This condition was described as exuberant, ulcerated lesions, with abundant serous exudation and crusts, alopecia, erythema, edema and areas of necrosis (Figura 1), especially in face, croup, and withers, accompanied by intense itching. The lesions were also associated with myiasis

and secondary infections and, in many cases, due to the impossibility of treating the wounds, there was high mortality in the herd. The disease occurs at the end of the rainy season in pastures highly invaded by *F. humboldtiana*. Animals usually recover after their removal from areas invaded by this plant [51].

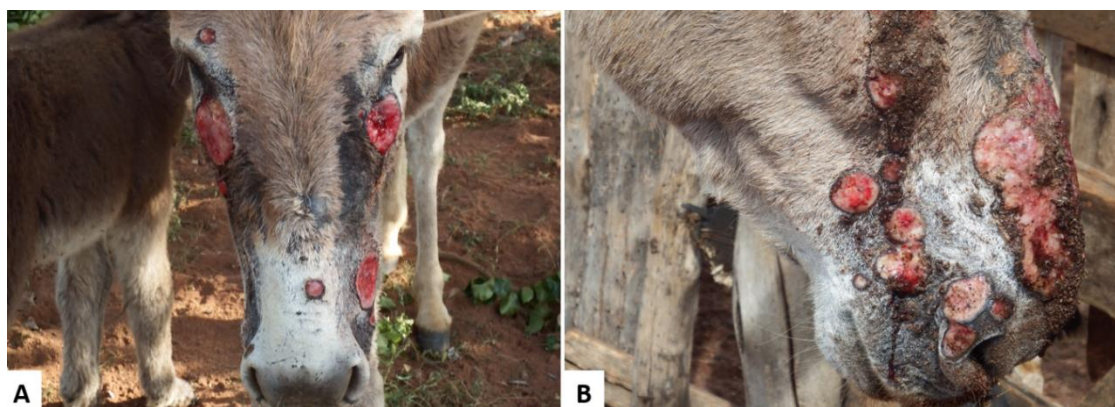

Figure 1. Donkeys naturally poisoned by *Froelichia humboldtiana*. Multiple skin ulcers caused by secondary self-mutilation to intense itching (A). Multiple and extensive ulcerated wounds, that drained serous exudate (B).

4. Conclusions

The study of skin diseases in equines is essential, especially in Brazil, which has an impressive number of donkeys and mules. The evaluation of the clinical and pathological behavior of these diseases implies the implementation of control strategies and the recognition of pathological patterns may be specific to the species.

Geographical variations may further result in significant differences in the prevalence of skin diseases, identifying the need for regional discussions on the emergence of common diseases. In addition, cultural factors may interfere with the frequency of these diseases, which implies losses in animal health and welfare. Incorporating these concepts in an increasingly technological world is perhaps the greatest challenge for the sustainable farming of donkeys and mules.

Author Contributions: Conceptualization, T.S.L.; F.S.M. and R.B.L.; methodology, T.S.L., R.A.F.S. and R.B.L.; investigation, T.S.L., R.B.L.; resources, R.B.L.; T.S.L. and M.S.S.; writing—original draft preparation, T.S.L., R.M.F.P., K.L.S., N.T.A.S. and R.A.F.S.; writing—review and editing, T.S.L., R.A.F.S. and R.B.L.; supervision, R.B.L. and F.S.M. All authors have read and agree to the finalized version of the manuscript.

Funding: This research received no external funding.

Acknowledgments: The authors thank the Coordination for the Improvement of Higher Education Personnel - Brazil (CAPES) for the grant - Financing Code 001.

Conflicts of Interest: The authors declare no conflict of interest.

References

1. The Food and Agriculture Organization-FAO. 2016. Available online: <http://www.fao.org/faostat/en/#home> (accessed on 23 April 2020).
2. The Food and Agriculture Organization-FAO. 2018. Available online: <http://www.fao.org/faostat/en/#data/QA> (accessed on 23 April 2020).
3. Primo, A.T. *América: conquista e colonização. A fantástica história dos conquistadores ibéricos e seus animais na era dos descobrimentos*, 1st ed.; Movimento: Porto Alegre, Brazil, 2004; ISBN: 978-8571950771.
4. Baker, M. *Sob a pele-O comércio emergente de pele de asno e suas implicações para o bem-estar e os meios de subsistência dos asnos*, 1st ed.; The donkey sanctuary: Reino Unido, 2017. Available online: https://www.thedonkeysanctuary.org.uk/sites/uk/files/201711/under_the_skin_report_portuguese.pdf.
5. Carneiro, G.F.; Cavalcante Lucena, J.E.; de Oliveira Barros, L.; “The current situation and trend of the donkey industry in South America”, *J. Equine Vet. Sci.* **2018**, 65, 106-110. DOI: <https://doi.org/10.1016/j.jevs.2018.03.007>.
6. Köhle, N. Feasting on Donkey Skin. In *Conspicuous Consumption*, 1st ed.; Smith, C.A.; Kohle, N.; Jaivin, L., Eds.; ANU Press: Australia, 2018; ISBN (ebook): 9781760462031.
7. Lara, M.C.C.S.H.; Villalobos, E.M.C.; Cunha, S.E.M.; Oliveira, J.V.; Castro, C; Nassar, A.F.C.; Silva, L.M.P.; Okuda, L.H.; Romaldini, A.H.C.N.; Cunha, M.S.; Marques, E.C.; Mori, E. Occurrence of viral diseases in donkeys (*Equus asinus*) in São Paulo State, Brazil. *Braz. J. Vet. Res. An. Sci.* **2017**, 54, 154-158. DOI: [10.11606/issn.1678-4456.bjvras.2017.121241](https://doi.org/10.11606/issn.1678-4456.bjvras.2017.121241).
8. García-Bocanegra, I.; Arenas-Montes, A.; Jaén-Téllez, J.A.; Napp, S.; Fernández-Morente, M.; Arenas, A. Use of sentinel serosurveillance of mules and donkeys in the monitoring of West Nile virus infection. *Vet. J.* **2012**, 194, 262–264. DOI: <https://doi.org/10.1016/j.tvjl.2012.04.017>.
9. Lima, T.S. Caracterização clínico-patológica e epidemiológica das dermatopatias de ruminantes no Agreste da Paraíba. Dissertação, Mestrado em Ciência Animal-Universidade Federal da Paraíba, Areia, Paraíba, 2019.
10. Assis-Brasil, N.D.; Marcolongo-Pereira, C.; Stigger, A.L.; Fiss, L.; Santos, B.L.; Coelho, A.C.B.; Sallis, E.S.V.; Fernandes, C.G.; Schild, A.L. Dermatopatias em equinos na região sul do Rio Grande do Sul: estudo de 710 casos. *Ciê. Rural.* **2015**, 45, 519-524. DOI: [http://dx.doi.org/10.1590/0103-8478cr20140901](https://doi.org/10.1590/0103-8478cr20140901).
11. Pessoa, A.F.A.; Pessoa, C.R.M.; Miranda Neto, E.G.; Riet-Correa, F. Doenças de asininos e muarens no semiárido brasileiro. *Pesq. Vet. Bras.* **2014**, 34, 1210-1214. DOI: <https://doi.org/10.1590/S0100-736X2014001200011>.
12. Pessoa, A.F.A.; Pessoa, C.R.M.; Miranda Neto, E.G.; Dantas A.F.M.; Riet-Correa, F. Doenças de pele em equídeos no semiárido brasileiro. *Pesq. Vet. Bras.* **2014**, 34, 743-748. DOI: <https://doi.org/10.1590/S0100-736X2014000800006>.
13. McLean, A.K.; Navas Gonzalez, F.J. Can scientists influence donkey welfare? Historical perspective and a contemporary view. *J. Equine Vet. Sci.* **2018**, 65, 25-32. DOI: [10.1016/j.jevs.2018.03.008](https://doi.org/10.1016/j.jevs.2018.03.008).
14. Miranda, A.L.S.; Palhares, M.S. Muarens: características, origem e particularidades clínico-laboratoriais. *Rev. Cient. Med. Vet.* **2017**, 1-8. ISSN 1679-7353.

15. Tesfaye, A.; Tekle, Y.; Taddele, H.; Gezahagn, K.; Yihdego, H. Survey of Common Skin Problem of Working Equines in and Around Mekelle, North Ethiopia. *Acad. J. Anim. Diseases* **2015**, 4, 30-38. DOI: [10.5829/idosi.ajad.2015.4.1.9211](https://doi.org/10.5829/idosi.ajad.2015.4.1.9211).
16. Davis, E. Donkey and Mule Welfare. *Vet. Clin. N. Am. Equine Pract.* **2019**, 35, 481–491. DOI:<https://doi.org/10.1016/j.cveq.2019.08.005>.
17. Pierezan, F.; Rissi, D.R.; Rech, R.R.; Fighera, R.A.; Brum, J.S.; Barros, C.S.L. Achados de necropsia relacionados com a morte de 335 eqüinos: 1968-2007. *Pesq. Vet. Bras.* **2009**, 29, 275-280. DOI: <http://dx.doi.org/10.1590/S0100-736X2009000300015>.
18. Lucena, R.B.; Pierezan, F.; Kommers, G.D.; Irigoyen, L.F.; Fighera, R.A.; Barros, C.S.L. Doenças de bovinos no Sul do Brasil: 6.706 casos. *Pesq. Vet. Bras.* **2010**, 30, 428-434. DOI: <https://doi.org/10.1590/S0100-736X2010000500010>.
19. Marques, A.L.A.; Aguiar, G.M.N.; Lira, M.A.A.; Miranda Neto, E.G.; Azevedo, S.S.; Simões, S.V.D. Enfermidades do sistema digestório de bovinos da região semiárida do Brasil. *Pesq. Vet. Bras.* **2018**, 38, 407-416. DOI: <https://doi.org/10.1590/1678-5150-pvb-4633>.
20. Barrandeguy, M.E.; Carossino, M. Infectious diseases in donkeys and mules: an overview and update. *J. Equine Vet. Sci.* **2018**, 65, 98-105. DOI: [10.1016/j.jevs.2018.02.026](https://doi.org/10.1016/j.jevs.2018.02.026).
21. Mavrouli, M.; Vrioni, G.; Kapsimali, V.; Tsiamis, C.; Mavroulis, S.; Pervanidou, D.; Billinis, C.; Hadjichristodoulou, C.; Tsakris, A. Reemergence of West Nile Virus Infections in Southern Greece, 2017. *Am. J. Trop. Med. Hyg.* **2019**, 100, 420–426. DOI:[10.4269/ajtmh.18-0339](https://doi.org/10.4269/ajtmh.18-0339).
22. Souza, T.M.; Brum, J.S.; Fighera, R.A.; Brass, K.E.; Barros, C.S.L. Prevalência dos tumores cutâneos de equinos diagnosticados no Laboratório de Patologia Veterinária da Universidade Federal de Santa Maria, Rio Grande do Sul. *Pesq. Vet. Bras.* **2011**, 31, 379-382. DOI: <http://dx.doi.org/10.1590/S0100-736X2011000500003>.
23. Marcolongo-Pereira, C.; Estima-Silva, P.; Soares, M.P.; Sallis, E.S.V.; Grecco, F.B.; Fernandes, C.G.; Raffi, M.B.; Schild, A.L. Doenças de equinos na região Sul do Rio Grande do Sul. *Pesq. Vet. Bras.* **2014**, 34, 205- 210. DOI: <https://doi.org/10.1590/S0100-736X2014000300002>.
24. Miller, M.A.; Moore, G.E.; Bertin, F.R.; Kritchevsky, J.E. What's New in Old Horses? Postmortem Diagnoses in Mature and Aged Equids. *Vet. Pathol.* **2015**, 53, 390-398. DOI:[10.1177/0300985815608674](https://doi.org/10.1177/0300985815608674).
25. Rayner, E.; Airikkala-Otter, I.; Susheelan, A.; Gibson, A.; Itaba, R.; Mayani, T.; Mellanby, R.J.; Gamble, L. Prevalence of skin wounds in working donkeys in Bukombe, Tanzania. *Vet. Rec.* **2019**, 186, 1-3. DOI:[10.1136/ vetrec-2019-105399](https://doi.org/10.1136/vetrec-2019-105399).
26. Elsheikha, H.M.; Schares, G.; Paraschou, G.; Sullivan, R.; Fox, R. First record of besnoitiosis caused by *Besnoitia bennetti* in donkeys from the UK. *Parasites Vectors* **2020**, 13, 1-10. DOI: <https://doi.org/10.1186/s13071-020-04145-8>.
27. Radwan, A.M.; Ahmed, N.E.; Elakabawy, L.M.; Ramadan, M.Y.; Elmadawy, R.S. Prevalence and pathogenesis of some filarial nematodes infecting donkeys in Egypt. *Vet. World* **2016**, 9, 888-892. DOI: [10.14202/vetworld.2016.888-892](https://doi.org/10.14202/vetworld.2016.888-892).
28. White, S.D.; Bourdeau, P.J.; Brement, T.; Vandenabeele, S.I.; Haspelslagh, M.; Bruet, V.; Van Oldruitenborgh-Oosterbaan, M.M.S. Skin disease in donkeys (*Equus asinus*): a retrospective study from four veterinary schools. *Vet. Dermatol.* **2019**, 30, 247-276. DOI: <https://doi.org/10.1111/vde.12733>.
29. Davis, C.R.; Valentine, B.A.; Gordon, E.; McDonough, S.P.; Schaffer, P.A.; Allen, A.L.; Pesavento, P. Neoplasia in 125 donkeys (*Equus asinus*): literature review and a

- survey of five veterinary schools in the United States and Canada. *J. Vet. Diagn. Invest.* **2016**, 28, 662– 670. DOI: [10.1177/1040638716665659](https://doi.org/10.1177/1040638716665659).
30. Maia, L.A.; Olinda, R.G.; Araújo, T.F.; Firmino, P.R.; Nakazato, L.; Miranda Neto, E.G.; Riet-Correa, F.; Dantas, A.F.M. Cutaneous pythiosis in a donkey (*Equus asinus*) in Brazil. *J. Vet. Diagn. Invest.* **2016**, 28, 436–439. DOI: [10.1177/1040638716651467](https://doi.org/10.1177/1040638716651467).
 31. Santos, C.E.P.; Santurio, J.M.; Colodel, E.M.; Juliano, R.S.; Silva, J.A.; Marques, L.C. Contribuição ao estudo da pitose cutânea em equídeos do pantanal norte, Brasil. *Ars vet.* **2011**, 27, 134-140. ISSN 2175-0106.
 32. Tabosa, I.M.; Medeiros, V.T.; Dantas, A.F.M.; Azevedo, E.O.; Maia, J.C. Pitiose cutânea em equinos no semi-árido da Paraíba. *ABMVZ.* **1999**, 51, 27-30.
 33. Knottenbelt, D.C. Skin Disorders of the Donkey and Mule. *Vet Clin Equine.* **2019**, 35, 493–514. Doi: <https://doi.org/10.1016/j.cveq.2019.08.006>.
 34. Alvarez, J.A.C.; Socarras, T.O.; Tous, M.G. Dermopatias en burros de trabajo (*Equus asinus*) en areas rurales de Cordoba (Colombia). *Rev. Med. Vet.* **2017**, 34, 81-91. Doi <http://dx.doi.org/10.19052/mv.4257>.
 35. Mahendra Pal. “Occurrence of Cutaneous Epizootic Lymphangitis in Working Donkeys in Debre Zeit, Ethiopia”. *EC Microbiology.* **2019**, 15, 382-384.
 36. Mota, R.A.; Oliveira, A.A.F.; Pinheiro Junior, J.W.; Silva, L.B.G.; Brito, M.F.; Rabelo, S.S.A. Glanders in donkeys (*Equus asinus*) in the state of Pernambuco, Brazil: a case report. *Braz. J. Microbiol.* 2010, 41, 146-149. Doi: <http://dx.doi.org/10.1590/S1517-83822010000100021>.
 37. Mota, R.A.; Brito, M.F.; Castro, F.J.C.; Massa, M. Mormo em equídeos nos estados de Pernambuco e Alagoas. *Pesq. Vet. Bras.* 2000, 20, 155- 159. Doi <http://dx.doi.org/10.1590/S0100-736X2000000400005>.
 38. Rabelo, S.S.A. Infecção natural pela *Burkholderia mallei* em muares (*Equus asinus caballus*) procedentes da Zona da Mata do estado de Pernambuco: Aspectos clínicos, hematológicos e bioquímicos séricos. Recife, Pernambuco, Brasil. Tese, Doutorado em Medicina veterinária- Universidade Federal Rural de Pernambuco, Recife, Pernambuco, 2003.
 39. Ghahvei, Y.; Mirzaei, M.; Hashemnia, S.; Golchin, M.; Kheirandish, R.; Uni, S.; Endoza-Roldan, J.A.; Otranto, D.; Sazmand, A. Scanning electron microscopy of *Onchocerca fasciata* (Filarioidea: Onchocercidae) adults, microfilariae and eggs with notes on histopathological findings in camels. *Parasit. vectors.* **2020**, 13, 1-10. Doi: <https://doi.org/10.1186/s13071-020-04123-0>.
 40. Leite, N.M.; Rocha, M.V.; Souza, K.M.; Vago, P.B. Linfangite ulcerativa em equino: relato de caso. *PUBVET.* **2019**, v.13, 1-6.
 41. Sureshjani, M.H.; Atyabi, N.; Tazikeh, A.; Falahatipour, S.K.; Hashemian, M. Isolation of *Rhodococcus equi* from a mule with cutaneous wound. *Comp Clin Pathol.* **2014**, 1-3. DOI 10.1007/s00580-014-2011-x.
 42. Prescott, J.F. *Rhodococcus equi*: an animal and human pathogen. *Clin. Microbiol. Rev.* **1991**, 4, 1-20. DOI: 10.1128/CMR.4.1.20.
 43. Ribeiro, P.B. Miíases. In: *Doenças de ruminantes e equinos*, 3rd ed.; Riet-Correa, F.; Schild, A.L.; Lemos, R.A.A.; Borges, J.R.J., Eds.; Pallotti: Santa Maria, 2007.
 44. Semieka, M.; Ali, M.; Al-Lethie, A. Sarcoids in donkeys: common types and available treatment. *J. Adv. Vet. Res.* **2012**, 2, 276-83. ISSN: 2090-6277/2090-6269.
 45. Alberti, T.S.; Zamboni, R.; Venancio, F.R.; Scheid, H.V.; Bermann, C.S.; Raffi, M.B.; Sallis, E.S.V. Melanoma anaplásico em equino de pelagem tordilha com metástase em osso e músculo. *Cien. Anim.* **2019**, 29, 129-134.

46. Amado, G.P.; Silva, C.C.B.; Barbosa, F.M.S.; Nascimento, H.H.L.; Malta, K.C.; Azevedo, M.V.; Lacerda-Lucena, P.B.; Lucena, R.B. Surtos de fotossensibilização e dermatite alérgica em ruminantes e equídeos no Nordeste do Brasil. *Pesq. Vet. Bras.* **2018**, *38*, 889-895. DOI: <https://doi.org/10.1590/1678-5150-pvb-5583>.
47. Silva, T.I.B.; Melchior, L.A.K.; Baptista Filho, L.C.F.; Fernandes, A.C.C.; Silva, L.G., Vasconcelos, K.F.; Revorêdo, R.G.; Silva, D.D.; Melo, L.E.H. Dermatite alérgica à picada de Culicoides em muar: relato de caso. *Arq. Bras. Med. Vet. Zootec.* **2017**, *69*, 1407-1412. DOI: <https://doi.org/10.1590/1678-4162-9436>.
48. Ferreira, J.L.M. Dermatite alérgica sazonal. In: *Doenças de ruminantes e equinos*, 3rd ed.; Riet-Correa, F.; Schild, A.L.; Lemos, R.A.A.; Borges, J.R.J., Eds.; Pallotti: Santa Maria, 2007.
49. Corrêa, T.G.; Ferreira, J.M.; Riet-Correa, G.; Ruas, J.L.; Schild, A.L.; Riet-Correa, F.; Guimarães, A.; Felipe-Bauer, M.L. Seasonal allergic dermatitis in sheep in southern Brazil caused by *Culicoides insignis* (Diptera: Ceratopogonidae). *Vet. Parasitol.* **2007**, *10*, 181-185. Doi: [10.1016/j.vetpar.2006.10.025](https://doi.org/10.1016/j.vetpar.2006.10.025).
50. Monteiro, G.A.; Souza, M.V.; Conceição, L.G.; Balbi, C.L.; Borba, R.; Moreira, M.A.S. Pênfigo foliáceo em um equino. *Ciência Rural.* 2007, *37*, 594-598. Doi: <https://doi.org/10.1590/S0103-84782007000200051>.
51. Knupp, S.N.R.; Knupp, L.S.; Riet-Correa, F.; Lucena, R.B. Plants that cause photosensitivity in ruminants in Brazil. *Semina: Ciênc. Agrár.* 2016, *37*, 2009-2020. DOI: 10.5433/1679-0359.2016v37n4p2009

Capítulo 2

Surtos de dermatopatia por intoxicação por *Tephrosia noctiflora* em rebanhos bovinos
brasileiros

Este artigo será submetido à revista Toxicon - fator de impacto 3,033

Surtos de dermatopatia por intoxicação por *Tephrosia noctiflora* em rebanhos bovinos brasileiros

Telma S. Lima^a, Givaldo B. Silva Filho^a, Silvio M.C. Fonseca^a, Hisadora A.S.C. Bom^a, João P.G. Silva^a, Maria L.S.L. Frota^a, José R.P. Santos^a, Mayra S.M. Tenório^b, Emanuel A.M. Araújo^c, Fernanda P.S. Barbosa^d, Nathalia S. Wicpolt^e, Fábio S. Mendonça^{a*}

^a Laboratory of Animal Diagnosis, Federal Rural University of Pernambuco, Rua Dom Manoel de Medeiros, s/n, Dois Irmãos, Recife, PE, 52171-900, Brazil

^b Star Farm, Road 316, s/n, Atalaia, AL, 57690-000, Brazil

^c Médico Veterinário Autônomo

^d Instituto Federal de Educação, Ciência e Tecnologia da Paraíba, Campus Sousa

^e Postgraduate Program on Animal Science in the Tropics, Federal University of Bahia, Av. Adhemar de Barros 500, Ondina, Salvador, BA, 40170-110, Brazil

RESUMO- O objetivo deste estudo é atualizar o conhecimento sobre a intoxicação por *T. noctiflora* em rebanhos bovinos brasileiros relatando novos casos de intoxicação em vacas lactantes, seus bezerros e touros e destacando a epidemiologia, sinais clínicos, patogênese e lesões macroscópicas e microscópicas. A morbidade e mortalidade dessa intoxicação nas fazendas estudadas foi baixa. As lesões macroscópicas em todos os bovinos afetados consistiam em dermatite com hiperpigmentação, crostas, ulceração, eritema e liquenificação na pele dos membros, abdômen ventral, áreas perianal e perineal de bezerros lactantes e bovinos adultos. Microscopicamente, a principal lesão observada consistia em dermatite grave com hiperqueratose paraqueratótica, proliferação papilar e infiltrado inflamatório linfoplasmocitário difuso e acentuado na epiderme e derme. A presença de lesões cutâneas principalmente nos membros e abdômen ventral de bovinos implica que a patogênese da intoxicação está relacionada a uma dermatite de contato irritativa primária, e a ocorrência de lesões semelhantes na pele de bezerros lactantes, mas também em outras partes do corpo como cabeça, pescoço e flancos, implica que as toxinas de *T. noctiflora* podem ser excretadas no leite e contribuem com a intoxicação. Acredita-se que as toxinas putativas de *T. noctiflora* sejam rotenóides. Trabalhos adicionais são necessários para melhor definir se esses compostos são encontrados na carne e laticínios de animais intoxicados, visando determinar se os seres humanos podem ser expostos a essas toxinas.

Palavras chave: Dermatite, plantas tóxicas, pesticidas, rotenoides, bovinos.

ABSTRACT- The aim of this study is to update the knowledge concerning the intoxication by *T. noctiflora* in Brazilian cattle herds by reporting new cases of intoxication in lactating cows, their calves and bulls and highlight the epidemiology, clinical signs, pathogenesis and gross and microscopic lesions. The morbidity and mortality of this intoxication in the farms studied was low. Gross lesions in all affected cattle consisted of dermatitis with hyperpigmentation, crusts, ulceration, erythema, and lichenification in the skin of limbs, ventral abdomen, perianal and perineal areas of lactating calves and adult cattle. Microscopically, the main lesion observed consisted of severe dermatitis with parakeratotic hyperkeratosis, papillated proliferation, and diffuse, accentuated lymphoplasmacytic inflammatory infiltrate in the epidermis and dermis. The presence of skin lesions mainly in the limbs and ventral abdomen of cattle imply the pathogenesis of intoxication is related to a primary irritant contact dermatitis, and the

occurrence of similar lesions on the skin of nursing calves, but also on other parts of the body such as the head, neck and flanks, implies that *T. noctiflora* toxins can be excreted in milk and contribute to the intoxication. The putative toxins of *T. noctiflora* have been thought to be rotenoids. Additional work is needed to better define if these compounds are found in the meat and dairy products of intoxicated animals, aiming to know if human beings can be exposed to these toxins.

Keywords: Dermatitis, toxic plants, pesticides, rotenoids, cattle.

1. Introdução

A intoxicação causada por plantas é uma das principais causas de morbidade e mortalidade de rebanhos em outras partes do mundo. O Brasil possui um grande número de plantas que são tóxicas para animais de fazenda (Tokarnia et al., 2012; Almeida et al., 2021). Dentre elas, as plantas causadoras de lesões cutâneas constituem um importante grupo de importância prática, pois um vasto grupo de plantas fotossensibilizantes e plantas causadoras de doenças granulomatosas sistêmicas são registradas como responsáveis por grandes perdas econômicas para a pecuária no país. Intoxicações causadas por *Ramaria flavo-brunnescens* (Clavariaceae), um cogumelo que afeta o processo de queratinização, e por *Leucaena leucocephala* (Leg. Mimosoideae), uma leguminosa cuja toxina mimosina, atua como agente bocigênico após ser convertida por bactérias degradadoras em 3,4-dihidroxipiridina no rumen, são igualmente importantes no Brasil (Tokarnia et al., 2002; Tokarnia et al., 2012; Machado & Riet-Correa, 2022).

Tephrosia noctiflora (Fig. 1A), um arbusto ereto com folhas imparipinadas e folíolos opostos contendo nervuras marcadas e paralelas e com flores brancas com base em estandarte violeta, contendo também frutas cartáceas e leguminosas lineares (Queiroz et al., 2013; Queiroz & Tozzi, 2013, 2015; Antonio-Domingues et al., 2019) foi recentemente relatada como a causa de uma notável doença de pele que afeta bovinos e é caracterizada por emagrecimento e dermatite grave com eritema, alopecia, formação de crostas, hiperpigmentação e liquenificação (Barbosa et al., 2022). Essa condição popularmente conhecida como creca (os bovinos afetados são conhecidos como craquelados) ocorre há mais de 20 anos em fazendas do Nordeste do Brasil sem diagnóstico adequado (Barbosa et al., 2022). Após relatar os primeiros casos desta dermatose em bovinos, fomos contatados para investigar vários outros casos suspeitos de dermatopatia causada por *T. noctiflora* em diferentes fazendas.

No Brasil, *T. noctiflora* pode ser encontrada ao longo da costa da Região Nordeste, estendendo-se até o Sul do país (Fonseca 1985; Viana & Tabanez, 1996; Fiashi & Pirani, 2009; Queiroz, 2022). *Tephrosia* Pers (Millettiae Miq. Leguminosae) é endêmica em regiões semiáridas tropicais e pantropicais da África do Sul, Ásia, Austrália e Américas (Schrire, 2005; Zhang et al., 2020). Apesar de sua ampla distribuição, a dermatopatia causada por *T. noctiflora* permanece pouco conhecida e as espécies pertencentes a esta família de plantas podem ser a causa de intoxicação animal em outras partes do mundo. O objetivo deste estudo é atualizar o conhecimento sobre a intoxicação por *T. noctiflora* em rebanhos bovinos no Nordeste do Brasil, destacando a epidemiologia, sinais clínicos, patogênese e lesões macro e microscópicas desta intoxicação.



Fig. 1. (A) *Tephrosia noctiflora* com folhas, flores e (B) vagens.

2. Material and Métodos

Três surtos de dermatopatia foram observados em rebanhos de bovinos de corte Nelore na Zona da Mata Alagoana (Fazenda 1/F1) (9°28'57.6"S 35°59'11.4"W) e Pernambuco (7°36'21' 'S 35°14'13"W), (7°36'11.0"S 35°14'15.3"W), (Fazendas 2 e 3/F2 e F3), Nordeste do Brasil. O clima nessas regiões é úmido e tropical, com temperaturas médias altas e chuvas intensas no outono e inverno. O bioma característico é a Mata Atlântica, composta predominantemente por floresta ombrófila densa. Nessas fazendas, sal mineral contendo fosfato bicálcico, cloreto de sódio, óxido de magnésio, selenito de sódio, iodato de cálcio, sulfato de cobalto, sulfato de ferro, sulfato de cobre e sulfato de

zincos foi oferecido ad libitum 24 h/d foram fornecidos em cochos coletivos cobertos, e o abastecimento de água doce vem de barragens abastecidas por nascentes naturais.

Para investigação da doença, foram selecionados 12 bovinos adultos e 3 bezerros apresentando hiperpigmentação e liquenificação da pele. O exame clínico foi realizado de acordo com Dirksen et al. (1993), e as amostras de sangue foram coletadas por meio de um sistema de coleta a vácuo com tubos de silicone com e sem EDTA com capacidade de 5 mL. O sangue foi centrifugado (110,682 G por 5 min) e o soro foi separado em tubos de polietileno, congelado a -20 °C e armazenado para posterior análise. Os níveis séricos de uréia e creatinina e as atividades séricas de gama-glutamyltransferase (GGT) e aspartato aminotransferase (AST) foram avaliados por meio de teste colorimétrico utilizando kits comerciais em analisador bioquímico semiautomático LabQuest®.

Biópsias de pele foram coletadas assepticamente usando um perfurador de pele de 5 mm em todos os bovinos selecionados e as amostras foram fixadas em formalina tamponada a 10% (pH 7,2) por 24 h. Essas amostras foram processadas rotineiramente para produzir seções de 4 µm de espessura coradas com hematoxilina-eosina (HE) e ácido periódico-Schiff (PAS). As crostas frescas foram picadas em lâminas de vidro com uma lâmina de bisturi estéril em solução salina estéril, secas ao ar e, em seguida, coradas com Giemsa rápido. Além disso, a pastagem foi inspecionada para investigar a presença de plantas tóxicas. Amostras de *T. noctiflora* encontradas na pastagem onde ocorreram os surtos foram enviadas para identificação botânica, e os comprovantes foram depositados no Herbário Professor Vasconcelos Sobrinho da UFRPE (comprovante nº 55888).

3. Resultados

O primeiro surto foi observado em uma fazenda de 2.000 ha (F1) em um rebanho de 1.200 bovinos Nelore criados extensivamente em pastagens de *Brachiaria decumbens*. A principal reclamação do proprietário era a perda de condição em alguns animais em um lote de 80 vacas e 52 bezerros. Quatro casos de dermatopatia foram observados no final de maio e início de julho. Três vacas e um bezerro em lactação foram afetados neste lote. Uma vaca morreu após apresentar lesões cutâneas por ~27 dias. O segundo e terceiro rebanhos foram criados em pastagens também compostas por *B. decumbens* em fazendas de aproximadamente 180 ha. A F2 tinha 120 bovinos Nelore adultos. Destes, 18 apresentaram má condição corporal e lesões cutâneas com diferentes graus de intensidade no início de outubro e final de dezembro. Ninguém morreu. Na F3, foram 20 touros Nelore adultos, 8 vacas e 5 bezerros. Nos mesmos meses, foram encontrados 5 touros

adultos, 3 vacas e 3 bezerros apresentando lesões semelhantes e destes, um bezerro morreu. Em geral, nas três fazendas visitadas, a gravidade das lesões de pele em bezerros foi de leve a moderada e de moderada a grave em bovinos adultos.

No momento dos surtos, todos os rebanhos estavam em pastagens degradadas invadidas por muitos arbustos de *T. noctiflora* na fase de frutificação e vinham apresentando sinais de serem consumidos pelo gado (Fig. 2). Na F1 - Estado de Alagoas, os casos foram observados durante o período chuvoso. Em F2 e F3 - Estado de Pernambuco, os casos foram observados 3 meses após o término do período chuvoso. A principal clínica observada nos bovinos selecionados consistiu em baixo escore corporal, além de lesões cutâneas inicialmente observadas na quartela dos membros anteriores e posteriores e após ~14 dias, as lesões pioraram e foram observadas na canela, jarrete e joelhos (Fig. 3A a e 3C). Com a progressão da doença, foram encontradas lesões cutâneas em membros inteiros, região ventral, peito, barbeta, pescoço, cabeça e flancos (fig. 3D). As lesões cutâneas observadas foram moderadas a extremamente graves e consistiam em dermatite, hiperpigmentação, formação de crostas, eritema, ulceração, hiperqueratose e liquenificação da pele, principalmente nos membros posteriores e anteriores (Fig. 4). Cinco dos bovinos selecionados (três adultos e dois bezerros) também apresentaram febre baixa (39,5–40 °C), congestão da mucosa conjuntival, vasos episclerais ingurgitados, desidratação e focinho seco.

Não foram observadas alterações nas hemácias. Leucocitose com desvio regenerativo à esquerda, neutrofilia e linfocitose foram as principais alterações hematológicas observadas. Os níveis séricos de gama-glutamil transferase estavam ligeiramente elevados e os níveis de aspartato aminotransferase estavam aumentados. Os níveis de creatinina sérica estavam ligeiramente aumentados e os níveis de uréia sérica estavam dentro dos valores de referência (Tabela 1). Não foram observadas outras alterações hematológicas.



Fig. 2. Arbustos de *T. noctiflora* em fase de frutificação e demonstrando serem consumidos pelo gado.

Tabela 1

Valores médios e desvio padrão de uréia, creatinina, aspartato aminotransferase e gama-glutamilttransferase de bovinos naturalmente intoxicados por *T. noctiflora*.

Values	Average	Standard Deviation	Minimum	Maximum	Reference Values
AST(UI/L)	98.14	22.43	73.08	154.42	78-132
GGT (UI/L)	37.40	7.15	28.1	49.62	6.1-17.4
Urea (mg/dL)	39.13	18.23	20.0	75.35	23.0-58
Creatinine (mg/dL)	2.27	0.18	1.98	2.56	1.0-2.0

*valores de referência de acordo com Schalm et al., 1975.

Microscopicamente, as lesões de pele eram uniformes nos animais selecionados e consistiam em dermatite severa com paraceratose e hiperkeratose ortoceratótica, proliferação papilar com queratinócitos basalóides e infiltrado inflamatório difuso e acentuado na epiderme e derme. O infiltrado inflamatório era composto predominantemente por linfócitos, macrófagos, neutrófilos e raros plasmócitos e eosinófilos, que se localizavam principalmente na área perivascular e entremeando as fibras colágenas dérmicas. A hiperkeratose foi marcante em todos os casos e em geral acompanhada de extensas áreas de ulceração e crostas serocelulares. Acantose moderada foi observada formando discretas projeções epidérmicas e invaginações na derme superficial (rete pegs). Espongiose e edema intracelular de queratinócitos foram observados moderadamente tanto na epiderme quanto no epitélio folicular. Ectasia ductal em glândulas sudoríparas e em unidades pilosebáceas tem sido observada em anexos. Na transição dermoepidérmica, observou-se discreta elastose, congestão e edema. A incontinência pigmentar foi observada difusamente na derme superficial (fig. 4).

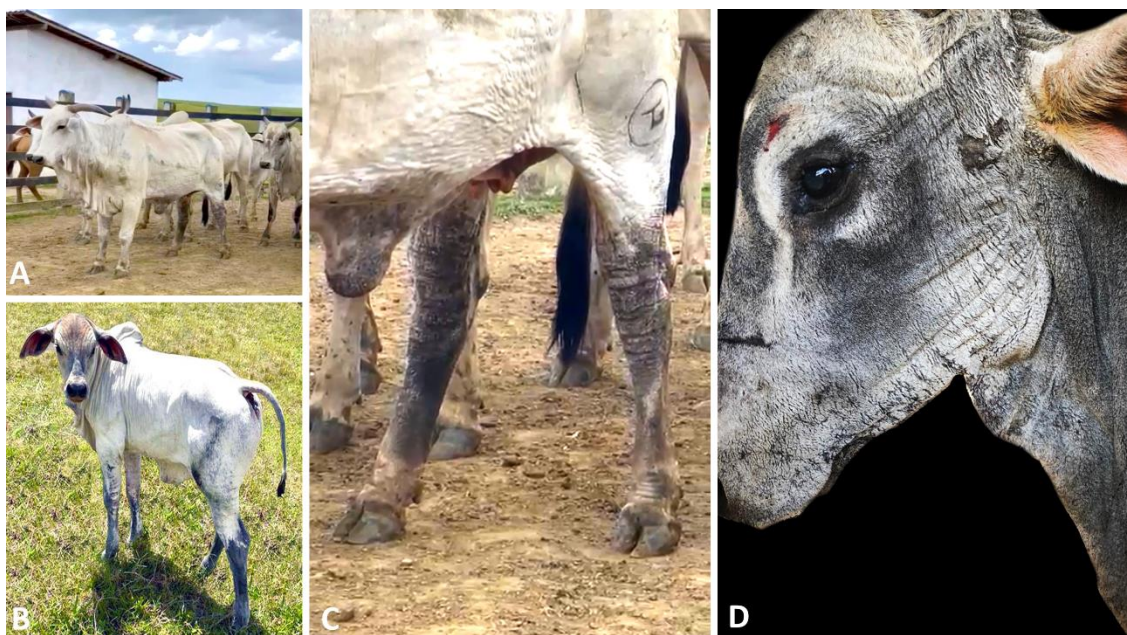


Fig. 3. Dermatopatia causada por *Tephrosia noctiflora* em vacas e bezerros lactantes. (A) Vaca afetada apresentando perda de condição e lesões cutâneas na região ventral do abdome e membros posteriores (B) Bezerro apresentando crostas e hiperpigmentação da pele nos membros anteriores e posteriores. (C) Maior aumento da Fig. A mostrando dermatite grave com crostas, ulceração, hiperpigmentação e liquenificação da pele dos

membros posteriores e abdômen ventral. (D) Lesões semelhantes na pele da cabeça e pescoço de bezerro lactante.

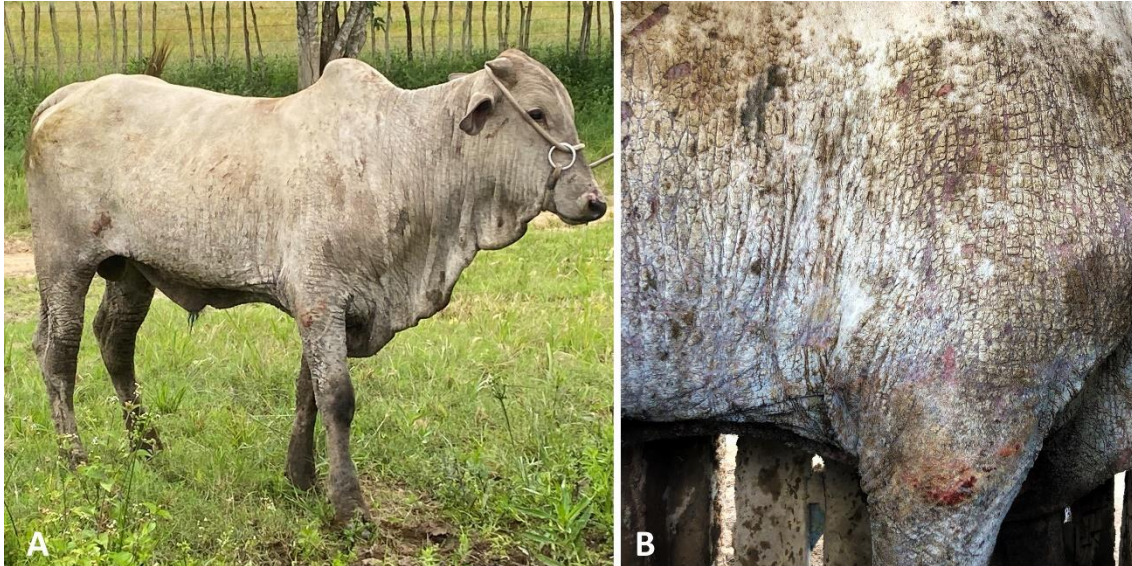


Fig.4. Dermatopatia causada por *Tephrosia noctiflora* em touro. (A) Observe lesões em ~ 90% da pele em um caso extremamente grave de dermatopatia. (B) Observe alopecia, escamas, crostas, úlceras multifocais a coalescentes, hiperpigmentação e liquenificação da pele.

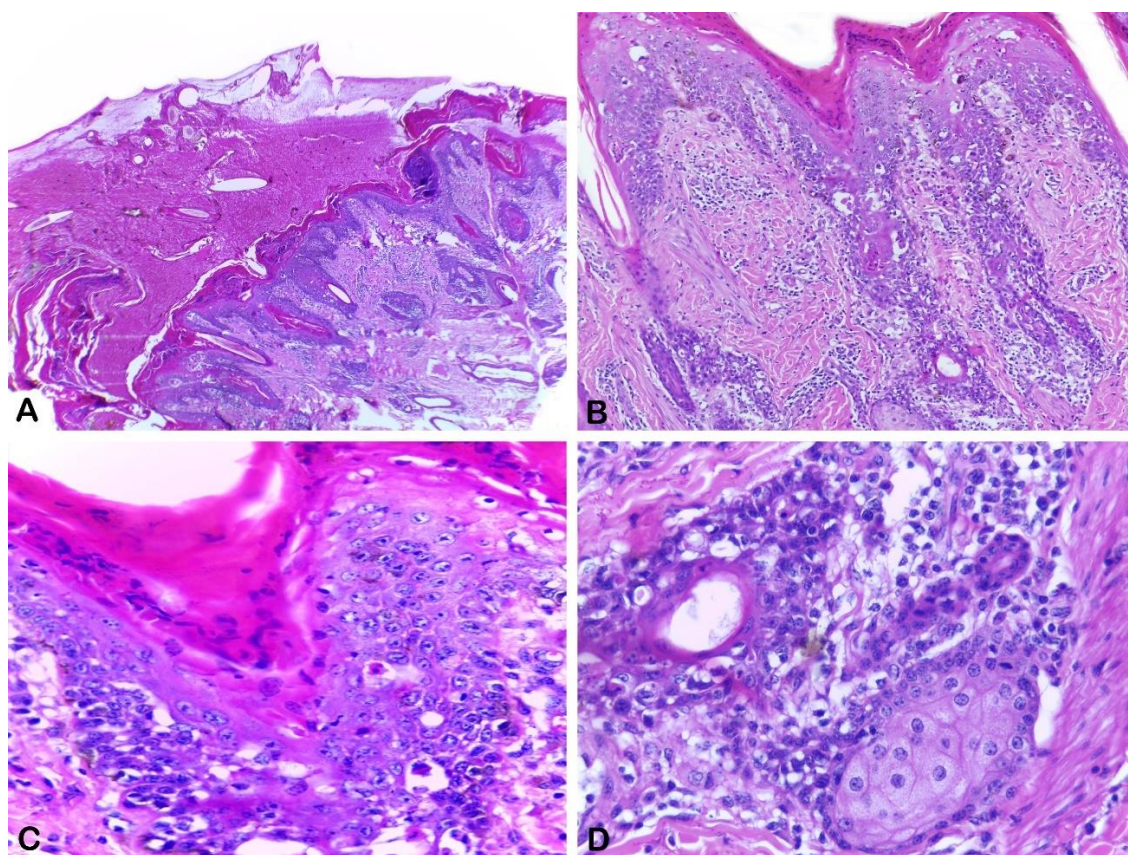


Fig. 5. Dermatite por intoxicação por *T. noctiflora*, touro Nelore. (A) Dermatite grave com hiperqueratose, formação acentuada de crosta serocelular e ret pegs. Hematoxilina-Eosina. (B) Dermatite severa com hiperkeratose paraqueratótica, acantose, formação pronunciada de ret pegs e inflamação mononuclear. Hematoxilina-Eosina. (C) Queratinócitos hiperplásicos com discreto pleomorfismo, além de degeneração balonística e espongióse, além de hiperkeratose paraqueratótica. Hematoxilina-Eosina. (D) Infiltrado inflamatório de macrófagos, linfócitos e plasmócitos entremendo os anexos e fibras colágenas. Hematoxilina-Eosina.

Após o diagnóstico da dermatopatia, todos os bovinos foram retirados do pasto invadido por *Tephrosia noctiflora* e transferidos para um piquete livre da planta. Bovinos gravemente afetados receberam cuidados de suporte consistindo em 5 L de uma solução de dextrose e eletrólito contendo cloreto de sódio, potássio, cálcio e magnésio, administrados IV mais dexametasona 5 mg/100 kg SID/IM e enrofloxacin 10% 2,5 mg/kg durante 10 dias. Em bovinos acometidos leve e moderado, as lesões cutâneas regrediram completamente entre 18 a 30 dias. Em bovinos gravemente afetados, as lesões cutâneas regrediram completamente entre 30 a 70 dias.

4. discussão

Este manuscrito atualiza o conhecimento sobre a intoxicação por *T. noctiflora* em bovinos, relatando novos casos em vacas, seus bezerros e touros em municípios onde a intoxicação não havia sido relatada. *T. noctiflora* é endêmica do Brasil e é uma planta invasora de pastagens, ocorrendo também em outras partes do mundo (Beentje et al., 1994; Touqeer et al., 2013; Tarus et al., 2020; Zhang et al., 2020). A descrição de novos casos levanta a possibilidade de que a intoxicação causada por *T. noctiflora* em bovinos esteja subestimada no Brasil e que esta doença possa ocorrer em bovinos em outras regiões onde *T. noctiflora* é endêmica (Beentje et al., 1994; Touqeer et al., 2013; Tarus et al., 2020; Zhang et al., 2020).

As toxinas contidas em *T. noctiflora* responsáveis pelo desenvolvimento de dermatopatia em bovinos permanecem desconhecidas. No entanto, *T. noctiflora* contém rotenóides (principalmente rotenona) nas folhas, caules, raízes e sementes (Irvine & Freyre, 1959). Particularmente devido ao seu conteúdo de rotenóides (isto é, rotenona, deguelina, rotenolona e tefrosina), várias espécies de Tephrosia são conhecidas por serem tóxicas para insetos, peixes e mamíferos (Zhang et al., 2020; Zhang et al., 2022). No nordeste do Brasil, *T. cinerea*, um conhecido agente causador de fibrose hepática e encefalopatia hepática em ovinos (Santos et al., 2007; Riet-Correa et al., 2013) também contém rotenóides (Irvine & Freyre, 1959) e no Sudão, *T. apollinea* é hepatotóxica, nefrotóxica e neurotóxica para cabras (Suliman et al., 1982).

Em um experimento com 16 espécies de Tephrosia, *T. noctiflora* foi a segunda planta que mais continha rotenóides por porcentagem de base de peso seco. O conteúdo de rotenóides foi de 1,30-1,60, 0,20-0,35, 0,40-0,50 e 1,65-2,00% do peso seco nas folhas, caules, raízes e sementes (Irvine & Freyre, 1959). Em um estudo recente, utilizando cobaias como modelo experimental, foi demonstrada a toxicidade de *T. noctiflora* causando lesões dermatológicas semelhantes às observadas em bovinos intoxicados espontaneamente (Barbosa et al., 2022), mas, infelizmente, no último e no estudos atuais, não foi possível avaliar o conteúdo de rotenóides de *T. noctiflora*.

A observação de lesões constituídas por dermatite com hiperpigmentação, crostas, ulceração, eritema e liquenificação envolvendo principalmente a pele dos membros, abdômen ventral, áreas perianal e perineal de bezerros lactentes e bovinos adultos, que são áreas de contato próximo com a planta, permitem especular que a patogênese de *T. noctiflora* pode envolver dois tipos de mecanismos, além da toxicidade oral (Barbosa et

al., 2022). No primeiro, um mecanismo de dermatite de contato irritante primário, que envolve a ruptura da função de barreira epidérmica com alterações celulares, liberação de mediadores pró-inflamatórios, como IL-1 e TNF- α , produção de citocinas e quimiocinas e inflamação da pele (Lee et al., 2013) pode ocorrer.

Conforme observado aqui, na dermatite de contato irritativa primária, as lesões mais grosseiras relatadas consistem em eritema acentuado, inchaço e um estágio pápulo-vesicular transitório que leva à ulceração e, em casos graves, descamação da pele afetada. As sequelas incluem alopecia, cicatrização e alteração na pigmentação da pele e do cabelo. Além disso, a hiperpigmentação, como estamos relatando aqui, ocorre na maioria das espécies de animais domésticos (Mauldin & Peters-Kennedy, 2016). No Nordeste do Brasil, outra planta tóxica, *Malachra fasciata*, supostamente causa dermatite de contato irritativa em ovinos, mas as toxinas envolvidas na patogênese dessa doença são desconhecidas (Araújo et al., 2017). Histologicamente, a dermatite descrita em bovinos intoxicados por *T. noctiflora*, principalmente linfoplasmocitária, também é compatível com dermatite de contato irritativa (Mauldin & Peters-Kennedy, 2016).

Outra possibilidade é que toxinas de *T. noctiflora* possam ser excretadas no leite de vacas em lactação e intoxicar seus bezerros lactantes. No entanto, é incerto se os rotenóides contidos em *T. noctiflora* são as toxinas excretadas no leite e responsáveis pelas lesões acima mencionadas em bezerros. Rotenóides são mal absorvidos pelo trato gastrointestinal, são altamente irritantes e estão associados a vômitos, letargia, tremores, perda de controle muscular, micção excessiva, estupor, convulsões, irritação da pele e insuficiência respiratória (Beasley, 1997). Com exceção da irritação cutânea, esses sinais clínicos não foram observados em nenhum gado intoxicado por *T. noctiflora*.

Em um estudo recente, a rotenona extraída de *T. vogelii* foi relatada como um potente composto indutor de defeitos embrionários de peixe-zebra (Said et al., 2020) e, usando cobaias como modelo experimental de intoxicação, *T. noctiflora* foi associado ao desenvolvimento de distúrbios gástricos úlceras (Barbosa et al., 2022). Embora nenhum pesticida tenha sido definitivamente associado à doença de Parkinson, a exposição crônica à rotenona está ligada a esta doença em humanos e lesões típicas foram reproduzidas experimentalmente em animais de laboratório (Drolet et al., 2009; Tanner et al., 2011). Por esse motivo, novas investigações devem ser realizadas para avaliar a concentração desse agrotóxico na carne e laticínios de animais intoxicados, visando saber se o ser humano pode ser exposto a esses compostos.

Neste estudo, não foram feitas autópsias em bovinos intoxicados por *T. noctiflora*. O diagnóstico baseou-se no quadro clínico, semelhante aos anteriores relatados por nossa equipe (Barbosa et al., 2022) e confirmado pela histopatologia de biópsias de pele aliada à bioquímica hepática, que demonstrou dermatite grave com paraqueratose e hiperkeratose ortoqueratótica, e níveis normais de GGT e AST, respectivamente. Esses resultados nos permitem descartar a fotossensibilização hepatogênica devido a *B. decumbens* (os níveis séricos de GGT registrados de animais afetados por *B. decumbens* são superiores a 100 U/L e os níveis séricos de AST são superiores a 88,8 U/L) (Low, 2015) e doenças comuns da pele do gado, incluindo dermatofitose, dermatofilose e sarna. Além disso, todos os bovinos que apresentaram dermatopatia se recuperaram completamente após o tratamento aqui proposto. Por esta razão, a metodologia descrita neste estudo pode ser empregada com certo grau de precisão para diagnosticar e tratar a intoxicação causada por *Tephrosia noctiflora* em bovinos.

5. conclusão

Tephrosia noctiflora é uma planta tóxica para bovinos, cuja patogênese pode envolver um mecanismo primário de dermatite de contato irritante e as toxinas podem ser excretadas no leite e intoxicar bezerros lactantes.

Financiamento

Este estudo foi apoiado por bolsas da Coordenação de Aperfeiçoamento de Pessoal de Nível Superior (Código Financeiro 001) e do Conselho Nacional de Desenvolvimento Científico e Tecnológico (Processo 304804/2018-5 e Processo 409116/2021-1).

Contribuições do autor

F.P.S. Barbosa, E.A.M. Araújo e M.S.M. Tenório analisou casos de intoxicação observados em bovinos; S.M.C. Fonseca, G. B. Silva Filho, H.A.S.C. Bom, J. R. P. Santos, J.P.G.Silva, M.L.S.L. Frota e N. S. Wicpolt analisou os dados; TS Lima e F. S. Mendonça analisou os dados e escreveu o artigo.

Declaração de interesse concorrente

Os autores declaram que não têm interesses financeiros concorrentes conhecidos ou relacionamentos pessoais que possam parecer influenciar o trabalho relatado neste artigo.

Agradecimentos

Os autores agradecem à Dra. Maria Tereza Aureliano Buril Vital, botânica da Universidade Federal Rural de Pernambuco (UFRPE), Recife, Pernambuco, Brasil, pela identificação das amostras de *Tephrosia noctiflora*, e ao Herbário Professor Vasconcelos Sobrinho da UFRPE, pelo registro.

Referências

1. Almeida, V.M., Silva-Filho, G.B., Bom, H.A., Fonseca, S.M., Riet-Correa, F., Uzal, F.A., Woolard, K.D., Souza, F.A.L. Mendonça, F.S., 2021. Encephalopathy caused by *Talisia esculenta* intoxication in pregnant ewes and their newborn lambs. *J Vet. Diagn. Invest.* 33, 1128-1132. <https://doi.org/10.1177/10406387211041098>.
2. António-Domingues, H., Queiroz, R.T., Rossi, M.L., Martinelli, A.P., da Luz, C.F.P., 2019. Pollen morphology and ultrastructure of *Tephrosia* Pers. (Leguminosae–Papilionoideae–Millettieae): a taxonomic approach for native and cultivated species in Brazil. *Grana* 58, 159–173. <https://doi.org/10.1080/00173134.2019.1571626>.
3. Araújo, V.O., Oliveira Neto T.S., Simões S.V.D., da Silva T.K.F., Riet-Correa F., Lucena R.B., 2017. Primary photosensitization and contact dermatitis caused by *Malachra fasciata* Jacq. N.V. (Malvaceae) in sheep. *Toxicon* 138, 184-187. <https://doi.org/10.1016/j.toxicon.2017.09.009>.
4. Barbosa, F.P., Tenório, M.S., Riet-Correa, F., Fonseca, S.M., Silva-Filho, G.B., Bom, H.A.C.S., Santos, J.R.P., Wicpolt, N.S., Mendonça, F.S., 2022. Dermatopathy caused by *Tephrosia noctiflora* intoxication in cattle. *Toxicon* 206, 21-27. <https://doi.org/10.1016/j.toxicon.2021.12.007>.
5. Beasley, V.R., 1997. *A Systems Affected Approach to Veterinary Toxicology*. University of Illinois.
6. Beentje, H., 1994. *Kenya Trees, Shrubs and Lianas*; National Museums of Kenya: Nairobi, Kenya, pp. 269–320.
7. Stöber, M., 1993. Identificação, anamnese, regras básicas da técnica de exame clínico geral. Rosenberger, *Exame Clínico dos Bovinos*, Guanabara Koogan, Rio de Janeiro, pp. 44-80.
8. Drolet, R.E., Cannon, J.R., Montero, L., Greenamyre, J.T., 2009. Chronic rotenone exposure reproduces Parkinson's disease gastrointestinal neuropathology. *Neurobiol. Dis.* 36, 96-102. <https://doi.org/10.1016/j.nbd.2009.06.017>.
9. Fiaschi, P., Pirani, J.R., 2009. Review of plant biogeographic studies in Brazil. *J. Syst. Evol.* 47, 477-496. <https://doi.org/10.1111/j.1759-6831.2009.00046.x>
10. Fonseca, G.A.B., 1985. The vanishing Brazilian Atlantic forest. *Biol. Conserv.* 34, 17-34. [https://doi.org/10.1016/0006-3207\(85\)90055-2](https://doi.org/10.1016/0006-3207(85)90055-2).
11. Irvine, J.E.; Freyre, R.H., 1959. Source Materials for Rotenone, Occurrence of Rotenoids in Some Species of the Genus *Tephrosia*. *J. Agric. Food Chem.* 7, 106–107.
12. Lee, H.Y., Stieger, M., Yawalkar, N., Kakeda, M., 2013. Cytokines and chemokines in irritant contact dermatitis. *Mediators inflamm.* 2013, 1-7. <http://dx.doi.org/10.1155/2013/916497>.

13. Low, S.G., 2015. Signal Grass (*Brachiaria decumbens*) Toxicity in Grazing Ruminants. *Agriculture* 5, 971-990. <https://doi.org/10.3390/agriculture5040971>.
14. Machado, M., Riet-Correa, F., 2023. Plantas e micotoxinas que afetam a pele e outros órgãos. *Doenças de ruminantes e equídeos*, 4rd. São Paulo, Medvet, pp. 271-285.
15. Mauldin, E.A., Peters-Kennedy, J., 2016. Integumentary System. Jubb, Kennedy & Palmer's Pathology of Domestic Animals, 6rd. Elsevier, St. Louis, pp. 566-568.
16. Queiroz, R.T., Tozzi, A.M.G. de A., Lewis, G.P., 2013. Seed morphology: an addition to the taxonomy of *Tephrosia* (Leguminosae, Papilionoideae, Millettieae) from South America. *Plant Systemat. Evol.* 299, 459-470. <https://doi.org/10.1007/s00606-012-0735-0>.
17. Queiroz, R.T., Tozzi, A.M.G.A., 2015. *Tephrosia Cinerea* (Retrieved from List Brazilian Flora Species).
18. Queiroz, R.T., 2022. Flora e Funga do Brasil: *Tephrosia noctiflora*. Botanic Garden of Rio de Janeiro. (Retrieved from List Brazilian Flora Species).
19. Riet-Correa, F., Carvalho, K.S., Riet-Correa, G., Barros, S.S., Simões, S.V.D., Soares, M.P., Medeiros, R.M.T., 2013. Periacinar liver fibrosis caused by *Tephrosia cinerea* in sheep. *Res. Vet. Sci.* 95, 200-203. <https://doi.org/10.1016/j.rvsc.2013.03.008>.
20. Said, A.H., Solhaug, A., Sandvik, M., Msuya, F.E., Kyewalyanga, M.S., Mmochi, A.J., Lyche, J.L., Hurem, S., 2020. Isolation of the *Tephrosia vogelii* extract and rotenoids and their toxicity in the RTgill-W1 trout cell line and in zebrafish embryos. *Toxicon* 183, 51-60. <https://doi.org/10.1016/j.toxicon.2020.05.013>.
21. Santos, J.C.A., Riet-Correa, F., Dantas, A.F., Barros, S.S., Molyneux, R.J., Medeiros, R.M., Silva, D.M., Oliveira, O.F., 2007. Hepatopatia tóxica em ovinos associada à ingestão da leguminosa *Tephrosia cinerea*. *J. Vet. Diagn. Invest.* 19, 690-694. <https://doi.org/10.1177/104063870701900612>.
22. Schrire, B.D., 2005. Tribe millettieae. *Legumes of the world*. London: Royal Botanic Gardens, Kew, pp. 367-387.
23. Suliman, H.B., Wasfi I.A., Adam, S.E.I., 1982. The toxic effects of *Tephrosia apollinea* on goats. *J. Comp. Pathol.* 92, 309-315. [https://doi.org/10.1016/0021-9975\(82\)90090-1](https://doi.org/10.1016/0021-9975(82)90090-1).
24. Tanner, C.M., Kamel, F., Ross, G.W., Hoppin, J.A., Goldman, S.M., Korell, M., Marras, C., Bhuhikanok, G.S., Kasten, M., Chade, A.R., Comyns, K., Richards, M.B., Meng, C., Priestley, B., Fernandez, H.H., Cambi, F., Umbach, D.M., Blair, A., Slander, D.P., Langston, J.W., 2011. Rotenone, paraquat, and Parkinson's disease. *Environ. Health. Perspect.* 119, 866-872. <https://doi.org/10.1289/ehp.1002839>.
25. Tarus, P.K., Machocho, A.K., Lang'at-Thoruwa, C.C., Chhabra, S.C., 2002. Flavonoids from *Tephrosia aequilata*. *Phytochemistry* 60, 375-379. [https://doi.org/10.1016/S0031-9422\(02\)00078-X](https://doi.org/10.1016/S0031-9422(02)00078-X).
26. Tokarnia, C.H., Brito, M.F., Barbosa, J.D., Peixoto, P.V., Döbereiner, J., 2012. Parte Geral. Plantas tóxicas do Brasil para Animais de Produção, 2th. Editora Helianthus, Rio de Janeiro, pp.5-26.
27. Tokarnia, C.H., Döbereiner, J., Peixoto, P.V., 2002. Poisonous plants affecting livestock in Brazil. *Toxicon* 40, 1635-1660. [https://doi.org/10.1016/s0041-0101\(02\)00239-8](https://doi.org/10.1016/s0041-0101(02)00239-8).

28. Touqeer, S., Saeed, M.A., Ajaib, M., 2013. A review on the phytochemistry and pharmacology of genus *Tephrosia*. *Phytopharmacology* 4, 598–637. <https://doi.org/10.7324/JAPS.2019.90317>.
29. Viana, V.M., Tabanez, A.A.J., 1996. Biology and conservation of forest fragments in the Brazilian Atlantic moist forest. *Forest Patches in Tropical Landscapes*. Island Press, Washington DC, pp. 151- 167.
30. Zhang, P., Qin, D., Chen, J., Zhang, Z., 2020. Plants in the genus *tephrosia*: valuable resources for botanical insecticides. *Insects* 11, 1–18. <https://doi.org/10.3390/insects11100721>.
31. Zhang, P., Zhang, M., Mellich, T.A., Pearson, B.J., Chen, J., Zhang, Z., 2022. Variation in Rotenone and Deguelin Contents among Strains across Four *Tephrosia* Species and Their Activities against Aphids and Whiteflies. *Toxins* 14, 339. <https://doi.org/10.3390/toxins14050339>.

Capítulo 3

Necrose térmica dorsal em um rebanho brasileiro de ovinos

Este artigo será submetido à Veterinary Research- fator de impacto 3,683

Necrose térmica dorsal em um rebanho brasileiro de ovinos

Telma S. Lima¹ †, Silvio Miguel C. Fonseca¹, Givaldo B. Silva Filho¹, João Paulo G. Silva¹, Mayra S. M. Tenório¹, Elizandra T. Melo¹, Ricardo B. Lucena², Fábio S. Mendonça^{1*}

¹ Laboratório de Diagnóstico Animal, Universidade Federal Rural de Pernambuco, Rua Dom Manoel de Medeiros s/n, Dois Irmãos, Recife, PE 52171-900, Brasil.

* Corresponding author: fabio.mendonca@ufrpe.br

Resumo - Descreve-se um surto de necrose térmica dorsal em um rebanho ovino brasileiro. Doze ovelhas criadas semi-intensivamente em área de pastagem sem sombreamento e recebendo cerca de 8 horas diárias de insolação, desenvolveram dermatite severa que evoluiu para necrose da pele. Grosseiramente, essas lesões foram observadas apenas na pele dorsal de ovelhas negras, enquanto ovelhas com áreas dorsais brancas da pele não foram afetadas. Microscopicamente, a epiderme e a derme profunda dos ovinos afetados apresentavam necrose coagulativa difusa, além de incontinência pigmentar e hiperqueratose paraqueratótica. A necrose térmica dorsal ocorre apenas na pele dorsal da ovelha negra em situações de exposição excessiva à luz solar devido ao acúmulo de radiação ultravioleta. Pelo conhecimento dos autores, este é o primeiro relato de necrose térmica dorsal em ovinos no Brasil.

Palavras-chave – radiação solar, pequenos ruminantes, pele, gangrena seca, nordeste brasileiro.

Introdução, métodos e resultados

A radiação solar é composta por comprimentos de onda variáveis de raios ultravioleta (UV), principalmente raios UVA (320-400 nm) e UVB (290-320 nm) (FERRAMOLA & SANCOVICH, 2006; GONZÁLES et al., 2009; LUIGI et al., 2016). A energia radiante do sol, principalmente dos raios UVB, é responsável por vários graus de lesões cutâneas, incluindo queimaduras, elastose, fibrose, comedões, cistos anexiais e queratose (MAULDIN e PETERS-KENNEDY, 2015; HOSSY et al., 2018; ROUSSELET e outros, 2019). Além disso, a radiação solar também é responsável pela fotossensibilização, forma exacerbada de queimadura solar, causada pela ativação química fotodinâmica na pele, que são frequentes em casos de intoxicação por plantas (ALBERNAZ et al., 2010; ARAUJO et al., 2017). Apesar de produzirem lesões com algum grau de semelhança, a dermatite solar e a fotossensibilidade são patologicamente distintas.

Os registros de dermatoses e tumores induzidos pelo sol em humanos têm crescido nas últimas décadas, principalmente em trabalhadores ao ar livre (GOBBA et al., 2019;

MODENESE et al., 2018) o que está diretamente relacionado ao aumento da intensidade da radiação (PARKER, 2021; KIM e KIM, 2018) bem como o tempo de exposição solar. Apesar dos registros esporádicos na medicina veterinária, acreditamos que as doenças actínicas sejam subdiagnosticadas, principalmente porque os níveis de exposição solar no Nordeste brasileiro podem ser significativamente elevados devido à proximidade dessa região com a linha do equador e ao aumento da temperatura global e sensação térmica, e redução da frequência de dias chuvosos (NARAYANAN et al., 2010; COSTA et al., 2020; MARENGO et al., 2019).

Dentre as doenças actínicas, destaca-se a necrose da pele dorsal. Esta condição foi descrita em oito ovinos no Uruguai e foi caracterizada por necrose extensa, ampla e linear da pele dorsal, estendendo-se desde a região interescapular até a região lombossacral em oito ovinos de pele negra (GARCIA et al., 2019). A lesão é compatível com queimadura e ocorre porque a pele negra absorve aproximadamente 45% mais radiação solar do que a pele branca, podendo resultar na produção de energia térmica, causando a carbonização dos tecidos (MAULDIN e PETERS-KENNEDY, 2015). Apesar de sua relevância e abundantes fatores predisponentes no Nordeste do Brasil, não há relatos de ocorrência de necrose cutânea dorsal nesta região. O objetivo deste estudo foi relatar um surto de necrose térmica dorsal diagnosticado em um ovino em Alagoas, Brasil.

O surto de necrose térmica dorsal foi observado em um rebanho ovino no município de Boca da Mata (S 9° 38' 31" e W 36° 13' 11"), Alagoas, Brasil, no ano de 2022. A região possui relevo dissecado e vales profundos, além de vegetação predominantemente do tipo floresta subperene, com trechos de mata hipoxerófila. O clima é tropical chuvoso, com verão seco e período chuvoso que se inicia em dezembro/janeiro e termina em setembro (MASCARENHAS, BELTRÃO & SOUZA JUNIOR, 2005). Durante a investigação da doença, foram avaliadas 12 ovelhas, ~ 2 anos, apresentando feridas cutâneas profundas e fétidas, estendendo-se da região interescapular à lombossacral. O exame clínico foi realizado de acordo com Dirksen et al. (1993), e as amostras de sangue foram coletadas por meio de um sistema de coleta a vácuo com tubos de silicone com e sem EDTA com capacidade de 5 mL. O sangue foi centrifugado (110,682 G por 5 min) e o soro foi separado em tubos de polietileno, congelado a -20 °C e armazenado para posterior análise. Os níveis séricos de uréia e creatinina e as atividades séricas de gama-glutamilttransferase (GGT) e aspartato aminotransferase (AST) foram avaliados por meio de teste colorimétrico utilizando kits comerciais em analisador bioquímico semiautomático LabQuest®.

As biópsias de pele foram coletadas assepticamente usando um perfurador de pele de 5 mm de duas ovelhas gravemente afetadas. Além disso, foi realizada biópsia hepática percutânea às cegas com agulha de Menghini, segundo Rocha et al. (2016). Para isso, uma agulha de Menghini foi introduzida no sentido cranioventral, no 11° espaço intercostal direito, no ponto de interseção com uma linha imaginária paralela à coluna, partindo da extremidade lateral da tuberosidade ilíaca. Após passar pela parede torácica, a agulha foi introduzida no parênquima hepático, por dois a três centímetros, para que as amostras fossem coletadas. As amostras foram fixadas em formalina tamponada a 10% (pH 7,2) por 24 horas. Essas amostras foram processadas rotineiramente para produzir seções de 4 µm de espessura coradas com hematoxilina-eosina (HE). Além disso, a pastagem foi inspecionada para investigar a presença de plantas tóxicas causadoras de fotossensibilização.

Este surto foi diagnosticado em doze ovelhas (29,26%) de um total de 41 ovelhas mestiças, com pelagem predominantemente curta marrom, preta e preta/branca. Neste lote foram adquiridas 26 ovelhas para compor um grupo de matrizes na propriedade e antes da inclusão na propriedade em Alagoas, eram mantidas exclusivamente em sistema de confinamento com acesso a áreas sombreadas. Após serem transferidos e colocados para pastejo das 8:00 às 16:00 (~ 8h/dia) em pastagem de *Panicum maximum* sem sombreamento, dois ovinos apresentaram lesões cutâneas nove dias após e após 17 dias, 10 ovinos apresentaram o mesmo lesões (10/26). Essas lesões eram restritas às costas e contidas nas áreas pretas ou marrons; no entanto, animais com pelagem branca ou áreas de transição preto/branco também foram levemente afetados (Fig. 1A). Diante da suspeita de fotossensibilização, os animais foram acomodados exclusivamente sob sombreamento.

Inicialmente, a pele apresentava lesão linear a serpiginosa ao longo do dorso, de aspecto superficial (Fig. 1B), que evoluiu ao longo de uma semana para descolamento completo (Fig. 1C). Nos dois primeiros animais acometidos, as áreas eram extensas e profundas, revelando os músculos longuíssimo do dorso e espinhal suprajacentes (Fig. 1D). A região afetada media 48 cm de comprimento x 10 cm de largura; notaram-se áreas menores, de 5,0 a 10,0 cm, na pele abdominal lateral. Esses animais estavam em pior estado nutricional (escore 2) e arqueavam o dorso ao serem manuseados. Durante o exame dermatológico, a pele da região dorsal continuou a descolar, exalando um odor fétido, combinado com um material fibrilar amarelado aderido. A pele gangrenada estava seca

(aparência mumificada) e enegrecida. Observaram-se ainda áreas nodulares sugestivas de tecido de granulação, pequenos trajetos fistulosos e áreas de retração epitelial.




Figura 1: Necrose dérmica induzida pelo sol em ovinos mestiços. A- Animais apresentando vários graus de danos na pele. B a D- Gangrena seca na pele dorsal, estendendo-se da região cervical à sacral. As bordas da pele necrótica eram irregulares (B), secas e firmes, e desprendiam-se ao puxar (C). O Músculo sobrejacente exibia tanto áreas desvitalizadas branco a amareladas (cervical) quanto vermelho a negras (ao longo do dorso) associado a um material amarelo fibrilar (D).

Os demais animais foram menos acometidos e apresentavam feridas em processo de cicatrização gradual por segunda intenção. A lã nas áreas brancas e pretas descama facilmente, caindo em tufos. Em animais de pelo curto, áreas de pelo branco exibiram alopecia, mas sem necrose. Não foram observadas alterações hematológicas na série branca ou vermelha e os níveis séricos de gama-glutamil transferase (GGT), aspartato aminotransferase (AST), creatinina sérica e uréia estavam dentro dos valores de referência (Tabela 1).

Table 1. Valores médios e desvio padrão de uréia, creatinina, aspartato aminotransferase e gama-glutamilttransferase de ovinos com necrose térmica dorsal

Values	Sheep 1	Sheep 2	Reference Values
AST(UI/L)	104	58	78-132
GGT (UI/L)	54	32	6.1-17.4
Urea (mg/dL)	28	20	23.0-58
Creatinine (mg/dL)	1,47	0,8	1.0-2.0

*Reference values according to Schalm et al. (1975).

Microscopicamente, observou-se extensa área focal de necrose coagulativa (Fig. 2A) acompanhada de inúmeras miríades bacterianas substituindo a epiderme e infiltrando a derme profunda e as fibras musculares. Nos segmentos com epiderme íntegra, foram encontrados microabscessos no estrato córneo (intracorneano) e na epiderme (intraepidérmico), além de edema intracelular, espongirose, incontinência pigmentar e hiperkeratose paraqueratótica. Além disso, observou-se uma área focalmente extensa de úlcera coberta por uma membrana fibrinolítica. Na derme superficial, havia denso infiltrado inflamatório misto, predominantemente de neutrófilos, seguidos de linfócitos e macrófagos. Na derme profunda observou-se extenso tecido de granulação, acompanhado de vasculite e trombos de fibrina (fig. 2B). Nenhuma alteração microscópica na biópsia hepática foi observada nas ovelhas afetadas (Fig. 2C e 2D).

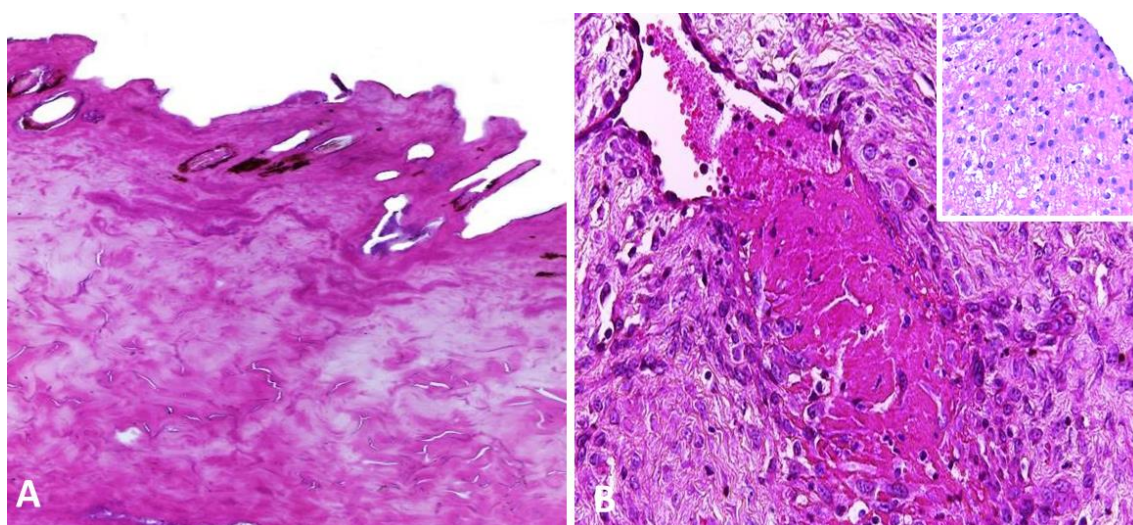


Figura 2: Necrose dérmica induzida pelo sol em ovinos mestiços. A- Necrose coagulativa acentuada apagando a epiderme e infiltrando na derme profunda. Notar a ocorrência

apenas de restos de anexos cutâneos. Hematoxilina-Eosina, objetiva 10x. B- Tecido de granulação na derme, envolvendo um trombo de fibrina no centro. Detalhe: parênquima hepático normal.

Discussão

O diagnóstico de necrose térmica dorsal foi estabelecido por meio de achados epidemiológicos e clínico-patológicos. No conhecimento dos autores, este é o primeiro relato desta condição no Brasil e chama a atenção para o manejo da exposição solar em pequenos ruminantes criados em sistemas semi-extensivos ou extensivos. A necrose térmica dorsal é uma lesão compatível com queimadura solar e, em ruminantes, foi descrita apenas em ovinos no Uruguai (GARCIA et al., 2019). A necrose da pele dorsal induzida pelo sol também é relatada em suínos (FRANK, 2015) e cães (SCHWARTZ, 2018).

As principais causas de lesão térmica em animais incluem líquidos quentes (QUIST et al., 2012), almofadas de aquecimento (DUNLOP, DAUNT & HASKINS, 1989), fogo (SHARPE, 2020; RASHID, 2021), elétricos (PEREIRA et al., 2020) e queimaduras solares. Esta última afeta mais severamente a pele/pelagem negra, pois absorve aproximadamente 45% mais radiação solar do que a pele branca. Além disso, a absorção da luz visível (400-700 nm) pode resultar na produção de energia térmica, causando queimaduras com carbonização dos tecidos (FADARE et al., 2012; LEITE et al., 2018; MAULDIN e PETERS-KENNEDY, 2015). Esses achados corroboram o que foi observado no presente estudo, no qual a gangrena seca foi mais observada em peles negras ou pardas.

Aliado a isso, é importante destacar que o ambiente também afeta a temperatura dos animais ao longo do dia: animais expostos ao sol em horários mais quentes, como 13h, apresentam níveis remanescentes de calor armazenado até as 20h (PULIDO-RODRIGUEZ et al., 2021). Esses achados fortalecem nossa teoria, principalmente quando consideramos os índices climatológicos da região Nordeste do Brasil. A localização geográfica dessa região favorece um padrão de irradiância solar mais constante, altas temperaturas e fotoperíodos mais longos (SILVA, 2006), cujos valores começam a aumentar a partir de setembro no estado de Alagoas (AMORIM et al., 2019). No Uruguai, a lesão foi descrita após exposição solar a 29°C, 8h/dia, por ≥ 30 dias. No entanto, de acordo com nossos resultados, a exposição solar média de 30,7°C

(MARKSIM®), 8h/dia, durante nove a quinze dias, foi suficiente para causar lesões cutâneas graves.

O calor aplicado na pele pode causar lesões necrotizantes de graus variados. Neste estudo, acredita-se que as lesões correspondam a queimaduras de 4º grau: nessas condições, o efeito do calor se estende desde a epiderme até a fáscia subcutânea, passando pelo sangue e pela linfa. Isso causa necrose coagulativa dos tecidos conjuntivos, vasos sanguíneos e anexos; trombose e vazamento vascular; ressecamento e carbonização da epiderme, que descama e é preenchida por tecido de granulação (MAULDIN e PETERS-KENNEDY, 2015) semelhante ao observado no presente relato.

Em animais expostos experimentalmente ao sol, aumentos mais significativos da temperatura corporal foram encontrados em regiões com maior incidência de radiação solar direta, como dorso e ombro (PULIDO-RODRIGUEZ et al., 2021), o que pode explicar por que essa alteração anatômica a região é mais afetada, pois além da exposição direta, retém mais energia absorvida durante o dia. Além disso, em raças lanosas expostas ao sol do clima mediterrâneo, a superfície da lã atingiu 45°C e a temperatura da pele foi de 39,6°C, demonstrando que os efeitos da radiação absorvida permaneceram principalmente na superfície da lã (HADDADE et al. al., 2018), o que pode explicar porque os ovinos soltos apresentaram menos lesões quando comparados aos ovinos de pelo curto. Além disso, a tosquia recente foi o principal fator predisponente à lesão em ovinos (GARCIA et al., 2019; BUTLER, 2006).

O diagnóstico diferencial de necrose térmica dorsal inclui necrólise epidérmica tóxica, eritema multiforme maior, penfigoide bolhoso, pênfigo vulgar, vasculite e trauma. No Brasil, a fotossensibilização (ALBERNAZ et al., 2010; ARAUJO et al., 2017) causada pelo consumo de *Brachiaria* spp, *Froelichia humboldtiana* e *Malachra fasciata* deve ser considerada. Nesses casos, as lesões limitam-se a áreas de pele branca, mucosas e região vulvar e anal. Em casos fatais, o golpe de calor deve ser incluído (BRUCHIM et al., 2009). Quanto ao padrão de lesão cutânea, deve-se considerar que queimaduras lineares podem ocorrer no dorso de animais expostos à água quente de mangueiras (QUIST et al., 2012) e lesões dorsolaterais do tronco são descritas em animais secundários ao calor radiante e caracterizam-se por áreas irregulares, alopecicas, eritematosas e hiperpigmentadas (WALDER et al., 2002).

Em conclusão, o presente estudo confirma que a necrose térmica solar dorsal pode afetar rebanhos ovinos expostos continuamente ao sol, caracterizados por gangrena seca linear dorsal. A exposição dos animais ao sol no Nordeste brasileiro é fator determinante

no surgimento dessa dermatopatia, dada a localização geográfica da região, que recebe alta incidência de radiação solar, elevando as temperaturas.

Authors' contributions

TSL, SMCF and MSMT analyzed case of skin necrosis observed in sheep. GBSF, JPGS and ETM analyzed the data. RBL and FSM analyzed the data and wrote the paper.

Funding

This study was supported by grants from the Coordination for the Improvement of Higher Education Personnel (Finance Code 001), and Brazilian National Council for Scientific and Technological Development (Process 304804/2018-5 and Process 409116/2021-1).

Availability of data and materials

The datasets generated in the current study are included in the article, Additional files, or are available from the corresponding author on reasonable request.

Declarations

Competing interests

The authors declare that they have no competing interests.

Author details:

† First authorship.

¹ Laboratório de Diagnóstico Animal, Universidade Federal Rural de Pernambuco, Rua Dom Manoel de Medeiros s/n, Dois Irmãos, Recife, PE 52171-900, Brasil. ² Programa de Pós-graduação em Ciência Animal, Centro de Ciências Agrárias, Universidade Federal da Paraíba, Areia -PB. Email addresses: TSL (telmasousava@hotmail.com); SMCF (castillofsilvio19@yahoo.com); GBSF (givaldomedvet@hotmail.com); JPGS (joaosilvamedvet@gmail.com); MSMT (mayra.tenorio@hotmail.com); ETM (etmcontato@gmail.com); RBL (lucena.rb@gmail.com).

References

1. Ferramola AS, Sancovich AS (2006) Interacciones de las radiaciones electromagnéticas y 108 especies reactivas del oxígeno sobre la piel. *As Argent Dermatol* 87:113-120

2. Gonzáles PM, Vernhes TM, Sánchez LA (2009) La radiación ultravioleta. Su efecto dañino y consecuencias para la salud humana. *Theoria* 18:69-80
3. Luigi PG, Rightler AL, Heronc M, Gabbuttic CD (2016) Extending human perception of electromagnetic radiation to the UV region through biologically inspired photochromic fuzzy logic (BIPFUL) systems. *Chem Commun* 52:1474-1477. <https://doi.org/10.1039/C5CC09290F>
4. Mauldin EA, Peters-kennedy J (2016) Integumentary System. In: Grant Maxie M (ed) *Pathology of Domestic Animals*. Elsevier, Missouri, pp 509-736
5. Hossy BH, Leitão A, Torres RB, Ramos-E-Silva M, Miguel N, De Pádula M. (2018) Histological observation of hairless mice skin after exposure to simulated solar light: Comparison between the histological findings with diferente methodologies and 3R principle correlations. *Burns: J Int Soc Burn Inj* 44:359–369. <https://doi.org/10.1016/j.burns.2017.08.011>
6. Rousselet E, Stolen M, Durden WN, Jablonski T, Stacy NI, Rotstein, DS (2019) Bilateral polycystic kidneys and focal renal cystadenoma in a pygmy sperm whale (*Kogia breviceps*). *J Wildl Dis* 55:258-261. <https://doi.org/10.7589/2018-01-019>
7. Albernaz TT, Silveira JASD, Silva NDS, Oliveira CHS, Belo Reis ADS, Oliveira CMC, Duarte MD, Barbosa JD (2010) Fotossensibilização em ovinos associada à ingestão de *Brachiaria brizantha* no estado do Pará. *Pesq Vet Bras* 30:741-748. <https://doi.org/10.1590/S0100-736X2010000900006>
8. Araújo VO, Oliveira TSN, Simões SVD, Silva TKF, Riet-Correa F, Lucena RB (2017) Primary photosensitization and contact dermatitis caused by *Malachra fasciata* Jacq. N.V. (Malvaceae) in sheep. *Toxicon* 138:184-187. <https://doi.org/10.1016/j.toxicon.2017.09.009>
9. Gobba F, Modenese A, John SM (2019) Skin cancer in outdoor workers exposed to solar radiation: a largely underreported occupational disease in Italy. *J Eur Acad Dermatol Venereol* 33:2068-2074. <https://doi.org/10.1111/jdv.15768>
10. Modenese A, Korpinen L, Gobba F (2018) Solar Radiation Exposure and Outdoor Work: An Underestimated Occupational Risk. *Int J Environ Res Public Health* 10:2063. <https://doi.org/10.3390/ijerph15102063>
11. Parker ER (2021) The influence of climate change on skin cancer incidence—A review of the evidence. *Int J Women's Dermatol* 7:17-27. <https://doi.org/10.1016/j.ijwd.2020.07.003>
12. Kim HJ, Kim KH (2018) Increased incidence of chronic actinic dermatitis in relation to climate changes and air pollution during the past 15 years in Korea. *Photodermatol Photoimmunol Photomed* 34:387-392. <https://doi.org/10.1111/phpp.12402>
13. Narayanan DL, Saladi RN, Fox JL (2010). Ultraviolet radiation and skin cancer. *Int J Dermatol* 49:978-986. <https://doi.org/10.1111/j.1365-4632.2010.04474.x>
14. Costa RL, de Mello Baptista GM, Gomes HB, dos Santos Silva FD, da Rocha Júnior RL, de Araújo Salvador M, Herdies DL (2020) Analysis of climate extremes indices over northeast Brazil from 1961 to 2014. *Weather Clim Extrem* 28:100254. <https://doi.org/10.1016/j.wace.2020.100254>
15. Marengo JA, Cunha AP, Soares WR, Torres RR, Alves LM, Brito SSB, Cuartas LA, Leal K, Ribeiro Neto G, Alvalá RCS, Magalhaes AR (2019) Increase risk of drought in the semiarid lands of Northeast Brazil due to regional warming above 4 °C. In: Nobre CA, Marengo JA, Soares WR (Orgs) *Climate change risks in Brazil*. Springer cham, pp 181–200

16. García, JA, Romero A, Uzal FA, Tarigo L, Affolter VK, Dutra F (2019) Solar-induced dorsal skin necrosis in sheep. *Vet Dermatol* 30:442-e137. <https://doi.org/10.1111/vde.12777>
17. Mascarenhas JC, Beltrão BA, Souza Junior LC (2005) Diagnóstico Do Município de Boca da Mata. In: Mascarenhas JC (Org) Projeto cadastro de fontes de abastecimento por água subterrânea. CPRM/PRODEEM, Recife, pp 1-12
18. Stöber M (1993) Identificação, anamnese, regras básicas da técnica de exame clínico geral. In: Dirksen G, Gründer HD, Stöber M (Eds) Rosenberger, Exame Clínico dos Bovinos. Guanabara Koogan, Rio de Janeiro, pp 44-80
19. Rocha BP, Reis MO, Driemeier D, Cook D, Camargo LM, Riet-Correa F, Evêncio-Neto J, Mendonça FS (2016) Biópsia hepática como método diagnóstico para intoxicação por plantas que contêm swainsonina. *Pesq Vet Bras* 36:373-377. <https://doi.org/10.1590/S0100-736X2016000500003>
20. Schwartz SL, Schick AE, Lewis TP, Loeffler D (2018) Dorsal thermal necrosis in dogs: a retrospective analysis of 16 cases in the southwestern USA (2009–2016). *Vet Dermatol* 29:139–e55. <https://doi.org/10.1111/vde.12519>
21. Quist EM, Tanabe M, Mansell JEKL, Edwards JL (2012) A case series of thermal scald injuries in dogs exposed to hot water from garden hoses (garden hose scalding syndrome). *Vet Dermatol* 23:162-166. <https://doi.org/10.1111/j.1365-3164.2011.01015.x>
22. Dunlop CI, Daunt DA, Haskins, SC (1989) Thermal burns in four dogs during anesthesia. *Vet Surg* 18:242-246. <https://doi.org/10.1111/j.1532-950X.1989.tb01079.x>
23. Sharpe AN, Gunther-Harrington CT, Epstein SE, Li RH, Stern JA (2020) Cats with thermal burn injuries from California wildfires show echocardiographic evidence of myocardial thickening and intracardiac thrombi. *Sci Rep* 10:1-11. <https://doi.org/10.1038/s41598-020-59497-z>
24. Rashid M, Naikoo M, Yadav CL, Taiswal K (2021) Clinical management of second degree burns in Murrah buffaloes - A typical case report. *Buffalo Bull* 40:3
25. Pereira AABG, Dias B, Castro SI, Landi MFA, Melo CB, Wilson TM, Costa GRT, Passos PHO, Romano AP, Szabo MPJ, Castro MB (2020) Electrocutions in free-living black-tufted marmosets (*Callithrix penicillata*) in anthropogenic environments in the Federal District and surrounding areas, Brazil. *Primates* 61:321–329. <https://doi.org/10.1007/s10329-019-00760-x>
26. Fadare AO, Peters SO, Yakubu A, Sonibare AO, Adeleke MA, Ozoje MO, Imumorin IG (2012) Physiological and haematological indices suggest superior heat tolerance of white-coloured West African Dwarf sheep in the hot humid tropics. *Trop Anim Health Prod* 45:1. <https://doi.org/10.1007/s11250-012-0187-0>
27. Leite JHGM, Da Silva RG, Da Silva WST, Silva WE, Paiva RDM, Sousa JER, Asensio LAB, Façanha DAE (2018) Locally adapted Brazilian ewes with different coat colors maintain homeothermy during the year in an equatorial semiarid environment. *Int J Biometeorol* 62:1635-1644. <https://doi.org/10.1007/s00484-018-1563-x>
28. Pulido-Rodríguez LF, Titto CG, De Andrade Bruni G, Froge GA, Fuloni MF, Payan-Carrera R, Henrique FL, Geraldo ACAPM, Pereira AMF (2021) Effect of solar radiation on thermoregulatory responses of Santa Inês sheep and their crosses with wool and hair Dorper sheep. *Small Rumin Res* 202:106470. <https://doi.org/10.1016/j.smallrumres.2021.106470>

29. Silva, RG (2006) Predição da configuração de sombras de árvores em pastagens para bovinos. *Eng Agric* 26:268-281. <https://doi.org/10.1590/S0100-69162006000100029>
30. Amorim MLCM, Saraiva EP, De França CF, Vinicius G, Ricardo R, Severino S, Gonçalves GC, Costa CMC, Almeida MEV, Costa Pinheiro A, Pimenta Filho EC (2019) Coat and skin morphology of hair sheep breeds in an equatorial semi-arid environment. *J Therm Biol* 84:103–110. <https://doi.org/10.1016/j.jtherbio.2019.06.007>
31. Haddade IR, Carreira ERS, Castro JAL, Carrilho SRF, Fragoso J, Geraldo ACAPM, Infante P, Pereira AMF (2018). Respostas fisiológicas comportamentais de ovelhas da raça Merino submetidas a elevadas temperaturas no ambiente do montado Alentejano. *RPZ – Ver Port Zootec* 1:493-498
32. Butler AR, Bergman EL (2006) Dermal necrosis of sheep following summer shearing. In: *Proceedings of the Australian Society of Animal Production 26th Biennial Conference, Australia*, 46
33. Bruchim Y, Loeb E, Saragusty J, Aroch I (2009) Pathological findings in dogs with fatal heatstroke. *J Comp Pathol* 140:97-104. <https://doi.org/10.1016/j.jcpa.2008.07.011>
34. Walder EJ, Hargis AM (2002) Chronic moderate heat dermatitis (erythema ab igne) in five dogs, three cats and one silvered langur. *Vet Dermatol* 13:283-292. <https://doi.org/10.1046/j.1365-3164.2002.00304.x>

CONSIDERAÇÕES FINAIS

Apesar da gama de fatores que podem prejudicar a pele de ruminantes, as causas tóxicas e ambientais destacam-se como as mais constantes no criatório extensivo e semiextensivo. Isso suscita a necessidade de intervenção quanto aos cuidados destinados à pele e anexos de bovinos e pequenos ruminantes, tendo em vista que a saúde do tegumento é reflexo da sanidade do plantel.

Plantas que causam fotossensibilização primária ou secundária, bem como aquelas que causam dermatite por via de hipersensibilidade devem ser controladas na pastagem a fim de reduzir seus impactos sobre o rebanho. *Froelichia humboldtiana*, *Brachiaria decumbens* e *Tephrosia noctiflora* ganham destaque nesse contexto, dada a ampla distribuição no Brasil.

Estudos que visem compreender os impactos diretos e indiretos das desordens cutâneas devem ser incentivados no Brasil, a fim de saber o real prejuízo das dermatopatias em ruminantes e na indústria brasileira.