

THAIZA HELENA TAVARES FERNANDES

**REALIZAÇÃO DE BLOQUEIO ANESTÉSICO ESPINAL
TORACOLOMBAR, COM CATETER EPIDURAL EM
NEUROCIRURGIAS DE CÃES DA RAÇA DACHSHUND**

RECIFE

2016

**UNIVERSIDADE FEDERAL RURAL DE PERNAMBUCO
PRÓ-REITORIA DE PESQUISA E PÓS-GRADUAÇÃO
PROGRAMA DE PÓS-GRADUAÇÃO EM CIÊNCIA VETERINÁRIA**

THAIZA HELENA TAVARES FERNANDES

**REALIZAÇÃO DE BLOQUEIO ANESTÉSICO ESPINAL
TORACOLOMBAR, COM CATETER EPIDURAL EM
NEUROCIRURGIAS DE CÃES DA RAÇA DACHSHUND**

Tese apresentada ao Programa de Pós-Graduação em
Ciência Veterinária do Departamento de Medicina
Veterinária da Universidade Federal Rural de Pernambuco
como requisito final para obtenção do grau de Doutor em
Ciência Veterinária.

Orientador:
Prof. Dr. Eduardo Alberto Tudury

RECIFE

2016

Ficha catalográfica

F363r Fernandes, Thaiza Helena Tavares
Realização de bloqueio anestésico espinal toracolombar,
com cateter epidural em neurocirurgias de cães da raça
dachshund / Thaiza Helena Tavares Fernandes. – Recife, 2016.
78 f. : il.

Orientador: Eduardo Alberto Tudury.
Tese (Pós Graduação em Ciência Veterinária) –

Universidade

Federal Rural de Pernambuco, Departamento de Medicina
Veterinária, Recife, 2016.

Referências.

1. Anestesia veterinária 2. Anestesia epidural
3. Sistema nervoso - Cirurgia 4. Cão I. Tudury, Eduardo
Alberto, orientador II. Título

CDD 636.089

**UNIVERSIDADE FEDERAL RURAL DE PERNAMBUCO
PRÓ-REITORIA DE PESQUISA E PÓS-GRADUAÇÃO
PROGRAMA DE PÓS-GRADUAÇÃO EM CIÊNCIA VETERINÁRIA**

**REALIZAÇÃO DE BLOQUEIO ANESTÉSICO ESPINAL
TORACOLOMBAR, COM CATETER EPIDURAL EM
NEUROCIRURGIAS DE CÃES DA RAÇA DACHSHUND**

Tese de Doutorado elaborada por
THAIZA HELENA TAVARES FERNANDES

Aprovada em/...../.....

BANCA EXAMINADORA

Prof Dr. EDUARDO ALBERTO TUDURY
Orientador – Departamento de Med. Veterinária da UFRPE

Prof. Dra. ANA PAULA MONTEIRO TENÓRIO

Prof. Dr. AMARO FÁBIO DE ALBUQUERQUE SOUZA

Prof. Dra. NEUZA BARROS MARQUES

Prof. Dra. LIANA MESQUITA VILELA

DEDICATÓRIA

À minha família que soube entender minha ausência e que aguentou momentos de ansiedade e estresse.

AGRADECIMENTOS

Meus sinceros votos de agradecimentos ao meu querido orientador Prof. Dr. Eduardo Alberto Tudury, pela dedicação, competência e ensinamentos concedidos nesses anos de convivência.

Ao meu pai, Otacílio (em memória) por toda a minha formação em Educação, sempre acreditando que esse era o caminho para um mundo melhor. À minha mãe, Helena, que sempre confiou e me apoiou incondicionalmente.

À Marcelo Fernandes, meu marido, que sempre me deu força, pelo amor, companheirismo, cumplicidade e amizade que teve todos esses anos de estudo e por tudo que somos juntos.

Aos meus queridos e amados filhos, Felipe e Marina, pelos momentos que ficaram sem minha presença, mas que me faziam seguir em frente em cada adversidade com os seus sorrisos.

À amiga Marcella Figueiredo companheirismo tanto técnico como de convivência cotidiana, por quem me identifiquei e a qual foi fundamental para a execução deste experimento.

À Bruno Martins pela amizade, pelas cirurgias, pelos conhecimentos e pela pessoa que admiro e respeito.

À toda equipe do professor Tudury, estagiários, residente e pós-graduandos que passaram pela minha jornada desde 2006 por serem uma grande família.

À todos os funcionários do Hospital Veterinário da UFRPE.

Aos cães que foram objetos de estudo e a quem devo respeito e gratidão. E aos seus tutores pela compreensão.

Enfim, a todos o meu muito obrigada.

“Nenhum de nós é tão inteligente quanto todos nós juntos”.

Warren Bennis

RESUMO

Título: Realização de bloqueio anestésico espinal toracolombar, com cateter epidural em neurocirurgias de cães da raça dachshund

Autora: Thaiza Helena Tavares Fernandes.

Orientador: Prof. Dr. Eduardo Alberto Tudury.

Os cães da raça Dachshund sofrem frequentemente doença do disco intervertebral, sendo necessário a realização de neurocirurgias descompressivas. A descompressão toracolombar é um procedimento cirúrgico associado a dor pós-operatória de forte intensidade. A anestesia regional é considerada de grande valia para o controle da dor. O bloqueio epidural torácico associado à colocação do cateter epidural permite a aplicação de analgésicos e anestésicos nos períodos pré e pós-cirúrgico, promovendo assim a analgesia. Objetivou-se com esse experimento avaliar a eficácia da técnica de bloqueio epidural toracolombar em cães da raça Dachshund submetidos a neurocirurgias de descompressão nessa região. Sendo assim foram utilizados 30 animais, machos ou fêmeas, com doença do disco intervertebral (DDIV). Os dados coletados pela monitoração desses pacientes foram utilizados para a comparação entre as cirurgias realizadas com (GE) e sem (GC) anestesia epidural torácica. Para isso foi feito experimento com cadáveres para cálculo do volume anestésico no espaço epidural. O bloqueio foi efetivo, pois os animais não responderam às avaliações de sensibilidade motora e sensitiva, mantendo-se em planos superficiais durante o procedimento anestésico. Sendo assim, obteve-se no presente estudo índice de 100% de sucesso do bloqueio, apresentando menor consumo de anestésico inalatório. Os animais não apresentaram hipotensão arterial em ambos os grupos. Frente aos resultados obtidos sugere-se que o bloqueio epidural torácico em cirurgia de descompressão é uma técnica efetiva para diminuir as respostas endócrinas ao estresse anestésico-cirúrgico. A combinação de epidural torácica com anestésico local associada à anestesia geral, em cirurgias de grande porte, acarreta significativa redução do estresse pós-operatório e melhor resultado final do procedimento. Frente aos resultados obtidos, pode-se concluir que o bloqueio epidural torácico é técnica viável de ser empregada em cães da raça Dachshund, promovendo analgesia regional, o que permite a realização de neurocirurgias descompressivas de pacientes com DDIV toracolombar, sob anestesia geral superficial.

Palavras-chave: epidural torácica, anestesia espinal, neurocirurgia

ABSTRACT

Title: Epidural anesthesia in the lumbosacral decompressive surgery in dogs.

Author: Thaiza Helena Tavares Fernandes.

Advisor: Professor Dr. Eduardo Alberto Tudury.

Dachshund dogs often suffer from intervertebral disc disease, needing anesthesia for decompressive neurosurgeries. Thoracolumbar decompression is a procedure associated with postoperative pain of strong intensity. Regional anesthesia is considered very important for controlling pain. The thoracic epidural block associated with the placement of an epidural catheter allows the use of analgesics and anesthetics in the pre and postoperative period, ensuring analgesia. The objective of this experiment was to evaluate the efficacy of the technique for thoracolumbar epidural block in Dachshund dogs undergoing decompressive neurosurgeries in that region. As such, 30 dogs were selected, male or female, with intervertebral disc disease. The data collected by monitoring these patients were used to compare between the surgeries performed with (EG) and without (GC) thoracic epidural anesthesia. For this, an experiment with cadavers was performed to calculate the volume in the epidural space. The block was effective since the dogs did not respond to the evaluations of motor or sensory sensitivity, and were kept in superficial planes during the anesthetic procedure. As such, in the present study, there was a 100% success rate for the block, with a decrease in consumption of inhalant anesthetic. The dogs also did not develop arterial hypotension in either group. The results obtained suggest that the thoracic epidural block in decompressive surgery is an effective technique to decrease the endocrine responses to the anesthetic-surgical stress. The combination of thoracic epidural local anesthetic associated with general anesthesia in complicated surgeries results in a significant decrease in the postoperative stress and better final result of the procedure. Due to the results obtained, we can conclude that the thoracic epidural block is a viable technique to be used in Dachshund dogs, promoting regional analgesia, which allows decompressive neurosurgeries to be performed in patients with thoracolumbar IVDD under general superficial anesthesia.

Keywords: anesthesia spinal, thoracic epidural, neurology surgery

LISTA DE ILUSTRAÇÕES

	Pág.
REVISÃO DE LITERATURA	
Figura 1. Coluna vertebral de cão mostrando segmentos espinais (TOBIAS e JOHNSTON, 1012)	15
Figura 2. Vértebra de cão (TOBIAS e JOHNSTON, 1012)	17
1º ARTIGO CIENTÍFICO	
Figura 1.: Cadáver de cão com marcação em T ₉ (pinça de dissecação), agulha de Tuohy no espaço L ₇ S ₁ para colocação de cateter epidural e corante azul na seringa	46
Figura 2.: Colocação de agulha de Tuohy no espaço L ₆ -L ₇	51
2º ARTIGO CIENTÍFICO	
Figure 1. Measuring with tape measure (in centimeters) of space T ₉ -L ₁	76
Figure 2. Puncture the lumbosacral space with Tuohy needle for placement of epidural catheter	76
Figure 3. Graphics O ₂ and CO ₂ saturation at times when all the animals in the experimental and control groups	78

LISTA DE TABELAS

Pág.

1º ARTIGO CIENTÍFICO

Tabela 1. Relação do comprimento da coluna vertebral (primeiro grupo de cadáveres) e volume de corante utilizado para alcançar a região T ₉ -L ₁ de cada cão	48
--	----

2º ARTIGO CIENTÍFICO

Table 1. Evaluation of variables according to groups	77
Table 2. Results of blood glucose for assessment under the control group (non-blocking) and experimental (with lock)	78

SUMÁRIO

	Pág.
Introdução	11
Revisão de literatura	14
1. Epidural torácica	14
1.1. Definição e Histórico.....	14
1.2. Considerações Anatômicas	15
1.3. Características da epidural torácica	18
1.4. Vantagens da epidural torácica	19
1.5. Complicações da epidural torácica	20
1.6. Identificação da epidural torácica	21
1.7. Bloqueio simpático	22
1.8. Epidural Torácica x Epidurais Lombares.....	24
2. Cateter Epidural	24
3. Dor	25
4. Anestesia Local	26
4.1. Bupivacaína	27
5. Doença do disco intervertebral	28
6. Analgesia pós-operatória	29
5. Referências bibliográficas	30
1º Artigo Científico	41
2º Artigo Científico	56

INTRODUÇÃO

A compressão da medula espinal ocorre em cães e gatos devido a causas endógenas ou exógenas, como discospondilite, malformação vertebral, protrusão discal, tumor, luxação e fratura vertebral (BRISSON, 2010; TOBIAS e JOHNSTON, 2012). As lesões localizam-se comumente na região toracolombar (MEIJ, 2005). As lesões endógenas geralmente advêm de extrusão ou protrusão de disco intervertebral, fraturas patológicas, anormalidades congênitas e instabilidade. Fatores exógenos incluem traumas automobilísticos, projéteis (lesões por armas de fogo), quedas e lesões provocadas por outros animais e por objetos (PLATT *et al.*, 2005).

A neurocirurgia espinal em cães e gatos é baseada em três procedimentos: descompressão, fixação e exploração. A descompressão da medula espinal toracolombar é obtida pela remoção de parte do arco vertebral e de estruturas que ocupam espaço no canal vertebral. As técnicas descompressivas para a coluna toracolombar compreendem as hemilaminectomias (unilaterais e bilaterais), minihemilaminectomias, corpectomia, pediclectomias e laminectomias dorsais (SHARP e WHEELER, 2005).

O diagnóstico, o conhecimento etiológico e a utilização precoce de medicamentos e/ou procedimentos cirúrgicos específicos, que preservem a integridade estrutural do neurópilo medular, podem fazer a diferença entre o retorno à deambulação ou à paralisia (ARIAS *et al.*, 2007).

A anestesia, muitas vezes, torna-se um obstáculo para a realização de atos que, em várias situações, são cruciais para a vida do animal, principalmente quando se trata de neurologia, onde a rapidez da intervenção cirúrgica leva a um prognóstico favorável, visto que a depressão cardíaca e respiratória causada pelos anestésicos gerais chega a ser proibitiva para pacientes de alto risco, com problemas pré-existentes nestes sistemas (ROCHA e MASSONE, 2006; TOBIAS e JOHNSTON, 2012). Nesses casos a anestesia epidural tem sido uma alternativa para procedimentos cirúrgicos caudais ao diafragma em cães que são classificados como pacientes de alto-risco para anestesia geral (MASSONE, 2008; FUTEMA, 2010). Também é bem-sucedida em neurocirurgia de descompressão lombossacral, comprovada por Tudury e colaboradores (2014), mostrando que a técnica de bloqueio epidural complementando a anestesia geral é eficiente e vantajosa com menor risco anestésico para o animal, menor consumo de anestésico pela equipe cirúrgica e pelo cão, além de um retorno anestésico tranquilo e satisfatório, com menor desconforto doloroso.

A anestesia epidural torácica é uma prática muito difundida na medicina humana, mas pode ocasionar alterações circulatórias relacionadas ao bloqueio simpático em T₄ e T₈, com cronotropismo e inotropismo negativo, além da redução da contração cardíaca (SPERHACKE *et al.*, 2004). Realizada em operações plásticas, como mamoplastias, para analgesia pós-operatória de toracotomias e, com menos frequência, em intervenções cirúrgicas oncológicas de mama. É uma técnica alternativa para analgesia da região do tórax, não sendo, contudo, clinicamente utilizada em cães em decorrência das dificuldades que envolvem a sua execução. A limitação mais evidente baseia-se nas características anatômicas das vértebras torácicas caninas que dificultam a punção intervertebral (VILELA e TUDURY, 2009; OLIVEIRA *et al.*, 2010).

Já a anestesia epidural, apesar de ser uma técnica antiga, vem sendo bastante utilizada por vantagens como o emprego de doses pequenas de fármacos e anestésicos gerais, poucos efeitos colaterais, e promover analgesia trans e pós-operatório, além de proporcionar planos anestésicos mais superficiais (MUIR III *et al.*, 2007; MASSONE, 2008; FUTEMA, 2010; OTERO, 2013; SKARDA e TRANQUILLI, 2013).

Vários anestésicos locais tem sido empregados na obtenção da anestesia epidural em cães, incluindo a bupivacaína, que inibe a condução nervosa por meio do bloqueio dos canais de sódio, produzindo uma anestesia de maior potência e tempo de ação que a lidocaína e com tendência de fornecer um bloqueio mais sensitivo do que motor, característica que aumenta o período de analgesia pós-operatória, reduzindo a taquifilaxia por administração repetida de outros fármacos, assim como diminuindo a necessidade de narcóticos e outros analgésicos (FRANQUELO *et al.*, 1995; PADDLEFORD, 2001; GALLACCI *et al.*, 2012).

O bloqueio motor é avaliado pela incapacidade de o animal sustentar seu próprio peso ou pela determinação do tônus muscular por flexão dos membros. Já o bloqueio sensitivo em cães é verificado pelo pinçamento com uma hemostática na base da unha do 2º ao 5º dedo e também pelo pinçamento dos dermatomos cutâneos (GOMEZ DE SEGURA *et al.*, 2000; TOBIAS e JOHNSTON, 2012; DE LAHUNTA *et al.*, 2015).

Pacientes submetidos a anestesia epidural torácica tem melhor bloqueio da dor e controle da função diafragmática, com possibilidade de extubação precoce, apesar de haver redução de parâmetros como capacidade vital pulmonar e volume expiratório forçado. Esses prejuízos são insignificantes frente a melhora que a qualidade da analgesia traz (GROEBEN, 2006; VILELA e TUDURY, 2009).

Na medicina veterinária, a pouca utilização dessa técnica é devida à dificuldade de realização da mesma e a escassez de trabalhos publicados uma vez que a punção epidural torácica nos cães é dificultosa, devido à anatomia das vértebras torácicas, que possuem processos espinhosos longos e angulados no sentido caudal. Mas sendo uma técnica que poderia trazer vantagens aos pacientes, relacionado a uma necessidade menor de plano anestésico geral, há necessidade de mais estudos sobre a anestesia epidural torácica na espécie canina a fim de que possa ser utilizada com segurança na rotina clínica.

Já é reconhecido que os bloqueios nervosos com anestésicos locais são capazes de aliviar e neutralizar a sensação dolorosa severa, possibilitando ainda no trans-operatório uma anestesia geral mais superficial, com menores transtornos cardiovasculares e respiratórios, diminuindo assim os riscos anestésicos. O bloqueio epidural toracolombar, por ser um tipo de anestesia regional, poderia cumprir os requisitos acima mencionados ante a dor gerada por cirurgias espinais toracolombares, sendo a intenção desse experimento.

REVISÃO DE LITERATURA

1. EPIDURAL TORÁCICA

1.1. DEFINIÇÃO E HISTÓRICO

A anestesia epidural torácica é uma técnica de anestesia e analgesia de grande utilidade clínica e cirúrgica que consiste na introdução de anestésicos e/ou analgésicos no espaço epidural na região torácica (AGUIAR *et al.*, 2001). Essa técnica é amplamente utilizada em anestesiologia humana, porém, na veterinária, ainda com pouco aplicabilidade como bloqueio anestésico trans-cirúrgico, é usada mais para aliviar a dor torácica após cirurgia ou durante cuidados intensivos em pequenos animais (WETMORE e GLOWASKI, 2000; HANSEN, 2001).

O método de aprendizagem inicial dessa técnica é a região lombar, levando à colocação de um cateter epidural torácico suficientemente cranial para uso em cirurgia torácica (CRAWFORD *et al.*, 1951). Entre 1911 e 1973 foram descobertas e desenvolvidas diferentes técnicas de anestesia local (raquianestesia e bloqueio epidural) nos humanos e nos animais que viriam a ser uma antecessora da epidural torácica (MORAES *et al.*, 2013).

As razões principais que fazem o anestesíologista não realizar a anestesia epidural torácica são as dificuldades técnicas de inserção e colocação de um cateter epidural, e o medo de lesionar a medula espinal (KLAUMANN e OTERO, 2013; BOJRAB, 2014).

Vasconcelos (1944) foi o primeiro a descrever o uso de anestesia epidural para cirurgia torácica, em humanos, e mais tarde, em 1948, Fujikawa e colaboradores publicaram os resultados das primeiras 100 anestésias epidurais torácicas (AET) realizadas para a cirurgia nessa região. Em 1951, Crawford e colaboradores, trabalhando com mais de 677 epidurais em cirurgia torácica realizadas com os pacientes acordados e ventilação espontânea, relataram excelentes condições cirúrgicas sem os problemas de respiração. Apesar disso, na veterinária, há pouco trabalhos com bloqueios epidurais torácicos (HOTVEDT *et al.*, 1984; DAVIS *et al.*, 1986; ROLF *et al.*, 1997; GANEM *et al.*, 2003; SCHWARTE *et al.*, 2004; JACOBINA, 2009, FLORIANO *et al.*, 2010).

1.2. CONSIDERAÇÕES ANATÔMICAS

O conhecimento detalhado das diferenças entre a anatomia vertebral torácica e lombar é um pré-requisito para a anestesia epidural torácica bem-sucedida.

A medula espinal situa-se no canal vertebral, estendendo-se desde o limite do tronco encefálico no forame magno até a porção caudal das vértebras lombares, terminando, com variações em algumas raças de cães, na sexta vértebra lombar (SHARP e WHEELER, 2005; KLAUMANN e OTERO, 2013). É dividida em regiões compostas por diversos segmentos espinais: cervical (C₁-C₅), cervicotorácica (C₆-T₂), toracolombar (T₃-L₃) e lombossacra (L₄-S₃) (LECOUTER e CHILD, 1997; CHRISMAN *et al.*, 2005; DE LAHUNTA *et al.*, 2015).

No canal vertebral lombar existem plexos venosos, tecido adiposo, raízes espinais, as meninges e líquido cefalorraquidiano para proteger a medula espinal dos efeitos de pressão que surgem com um movimento da coluna (KONING e LIEBICH, 2004). A dura-máter forma um tubo cilíndrico com extensões laterais que se introduzem nos forames intervertebrais, acompanhando as raízes dos nervos espinais, que se estende por cerca de 2 cm além do final da medula espinal, constituindo o saco dural, onde estão localizadas as raízes nervosas dos segmentos mais caudais da medula (HOGAN, 2002). Acidentes relatados durante as anestésias epidurais lombossacrais se relacionam à punção inadvertida da dura-máter e à consequente comunicação com o espaço subaracnóideo (OTERO, 2013).

Os corpos vertebrais torácicos e lombares são articulados por meio de discos intervertebrais, compostos pelo anel fibroso e núcleo pulposo e por seus processos articulares cuja articulação é classificada como sinovial (SIMPSON, 1992, CHIERICHETTI e ALVARENGA, 1999; SHARP e WHEELER, 2005). O ligamento longitudinal dorsal e o anel fibroso são estruturas inervadas e capazes de causarem a percepção de dor, principalmente na lâmina externa (SIMPSON, 1992).

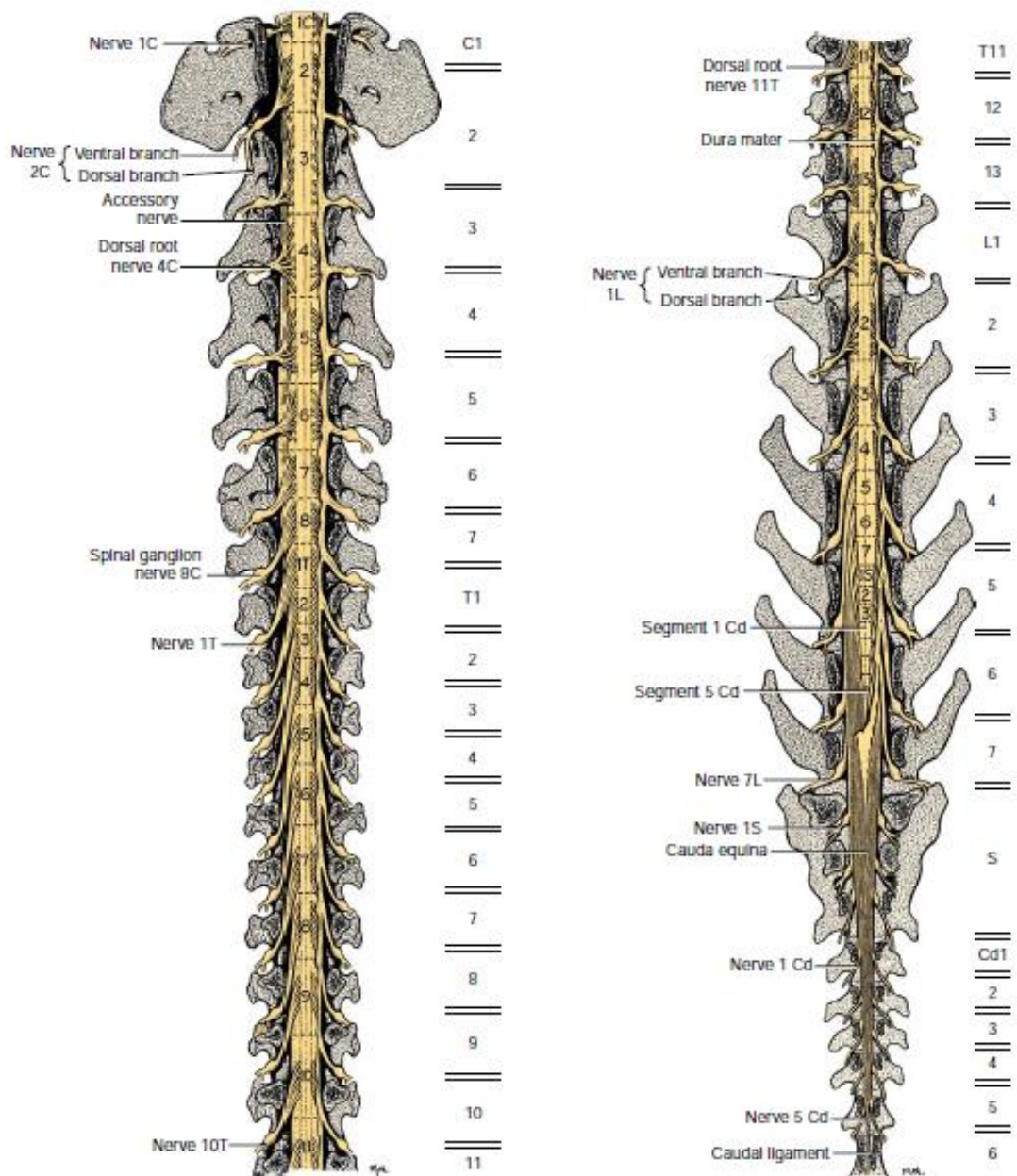


Figura 1. Coluna vertebral de cão mostrando segmentos espinais (TOBIAS e JOHNSTON, 2012).

Os processos espinhosos das vértebras torácicas de cães são longos e angulados caudalmente, o que dificulta a punção e introdução de agulhas e de cateter epidural na região das mesmas, constituindo limitação da técnica (ROCHA e MASSONE, 2006; OLIVEIRA, 2009).

Em cada segmento da medula emergem uma raiz ventral e uma dorsal bilateralmente. No forame intervertebral as raízes nervosas se unem formando o nervo espinal. As raízes percorrem um estreito caminho pelo canal vertebral e são separadas dos forames pelo espaço epidural, recobertas pela dura-máter, por onde os fármacos se difundem (OTERO, 2013). Em

cães, a raiz do nervo frênico estimulador do músculo diafragmático emerge das vértebras C₅ a C₇, a inervação da musculatura intercostal inspiratória a partir de T₂ até T₁₂, e as raízes da musculatura intercostal expiratória emergem de T₉ a T₁₀ (Di MARCO *et al.*, 1997). Na região lombossacral existe a cauda equina, que é um conjunto de raízes nervosas formados pelas raízes dos segmentos sacros e caudais e se localiza por trás do cone medular ao redor do filamento terminal (DYCE *et al.*, 2010; OTERO, 2013; DE LAHUNTA *et al.*, 2015).

O espaço epidural é mais volumoso no canal lombossacro, no qual a medula espinal se afila ou torna-se ausente (principalmente em cães de grande porte). Na altura de L₇, observa-se no final da medula o filamento terminal, um filamento esbranquiçado, recoberto por pia-máter, que se prolonga caudalmente até o sacro, fixando a medula na coluna vertebral (LECOUTEUR e CHILD, 1997; BRISSON, 2010; MARIONI-HENRY, 2010; KLAUMANN e OTERO, 2013).

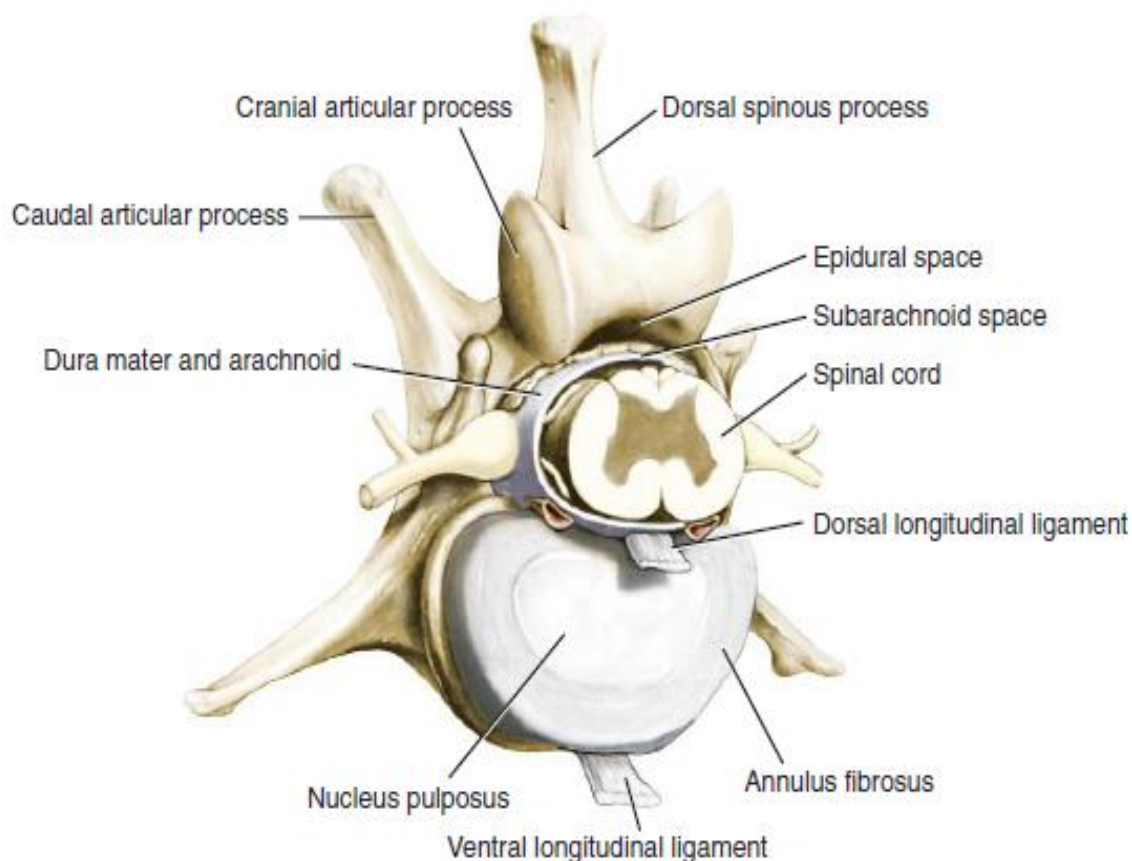


Figura 2. Vértebra de cão (TOBIAS e JOHNSTON, 2012).

Quando uma solução é injetada no espaço epidural, progride pelo canal vertebral atingindo as raízes dos nervos e em direção ao forame intervertebral, com alguma restrição

exercida pela fáscia do ligamento longitudinal dorsal. Embora, nem o tecido fibroso nem a gordura na linha média sejam capazes de impedir a propagação do anestésico local. Assim, figura-se que no bloqueio unilateral é mais provável um resultado de uma má técnica, volume inadequado ou passagem do cateter epidural através de um forame intervertebral (JONES, 2001; COLLIER, 2010; FANTONI, 2012; OTERO, 2013).

Fibras pré-ganglionares simpáticas originam na coluna celular intermediolateral da medula espinal e as raízes nervosas saem através de T₁ a L₄. Apesar de a inervação do coração ser principalmente via fibras simpáticas de T₁ a T₄, outros percursos menos diretos de e para o coração ainda poderiam permanecer. As medidas de variabilidade da frequência cardíaca durante a anestesia epidural torácica sugerem que o bloqueio simpático cardíaco completo nem sempre ocorre (DYCE *et al.*, 2010; DE LAHUNTA *et al.*, 2015; OTERO, 2013).

O bloqueio torácico leva a uma hipotonia dos músculos e não paralisa dos intercostais sem interferência na função do diafragma, sendo assim o paciente manteria a ventilação quando anestesiado (GOUVEIA e RIBEIRO, 1974).

1.3. CARACTERÍSTICAS DA EPIDURAL TORÁCICA

A anestesia epidural, apesar de ser uma técnica antiga, vem sendo bastante utilizada nos últimos anos, por vantagens como o emprego de doses pequenas de fármacos e anestésicos gerais, poucos efeitos colaterais, excelente analgesia no trans e pós-operatório, além de promover planos anestésicos mais superficiais (OTERO, 2013).

A técnica de anestesia epidural torácica é uma diversificação da anestesia epidural tradicional lombossacra, que possui as seguintes indicações: toracotomias, mastectomias, cirurgias na parede torácica, cirurgias em membros torácicos e procedimentos abdominais altos na espécie humana (AFZAL *et al.*, 2002). É uma prática muito difundida na medicina humana que pode ocasionar alterações circulatórias relacionadas ao bloqueio simpático em T₄ e T₈, com cronotropismo e inotropismo negativo (SPERHACKE *et al.*, 2004).

Esse tipo de anestesia epidural, na medicina humana, é realizada em operações plásticas, como mamoplastias, para analgesia pós-operatória de toracotomias e com menos frequência em intervenções cirúrgicas oncológicas de mama. É uma técnica alternativa para analgesia da região do tórax, não sendo, contudo, clinicamente utilizada em cães, em

decorrência das dificuldades que envolvem a sua execução. A limitação mais evidente baseia-se nas características anatômicas dos arcos dorsais e processos espinhosos das vértebras torácicas dessa espécie, que dificultam a punção torácica intervertebral (OLIVEIRA *et al.*, 2010).

O objetivo de uma epidural torácica é bloquear seletivamente fibras de dor a partir do sítio cirúrgico e da cadeia simpática torácica, bilateralmente. O bloqueio simpático seletivo influencia os sistemas respiratório, cardíaco, gastrointestinal e traz benefícios metabólicos. O bloqueio unilateral é mais provável que seja causado por mau posicionamento do cateter, as barreiras anatômicas, e dificuldade de o anestésico se espalhar. A anestesia epidural lombar é inadequada para a cirurgia abdominal cranial e torácica. Com o bloqueio adequado, o animal consegue ficar livre de dor, permitindo mobilização precoce e alimentação. (GOMEZ DE SEGURA *et al.*, 2000).

1.4. VANTAGENS DA EPIDURAL TORÁCICA

A função respiratória é prejudicada nas cirurgias de descompressão e esses efeitos são agravados pela dor, o que torna necessária a aplicação de técnicas de anestesia regional para obtenção de analgesia pós-operatória adequada (FUTEMA, 2010; TOBIAS e JOHNSTON, 2012; OTERO, 2013; SKARDA e TRANQUILLI, 2013; FOSSUM, 2014)

A anestesia local visa promover a eliminação de sensação da dor de determinada área do corpo de forma reversível. A diminuição de sensibilidade, motricidade e função autonômica ocorre por interrupção da geração e propagação do potencial de ação por bloqueio dos canais de sódio (SKARDA e TRANQUILLI, 2013). As vantagens da técnica são a redução no requerimento dos demais fármacos utilizados para anestesia, redução da resposta ao estresse, maior estabilidade cardiovascular e evitar efeitos depressores da anestesia geral (MUIR III *et al.*, 2007; FUTEMA, 2010)

O bloqueio epidural torácico possui efeitos bem documentados sobre o sistema cardiovascular na espécie humana, que resultam basicamente do bloqueio seletivo da inervação simpática cardíaca, sendo que em cães esse bloqueio ocorreria entre T₃-T₉ (MEISSNER *et al.*, 1997). Esses efeitos são benéficos para diminuir a excitação cardiovascular, reduzindo o consumo de oxigênio pelo miocárdio em função do controle de

pressão arterial sistólica e da frequência cardíaca. As implicações clínicas são múltiplas, compreendendo a redução das respostas excitatórias cardiovasculares à intubação traqueal (WATWIL *et al.*, 1987), o controle da isquemia miocárdica perioperatória em coronariopatas (KOCH *et al.*, 1990), assim como, a obtenção de menor sangramento em cirurgia plástica com anestesia hipotensiva.

1.5. COMPLICAÇÕES DA EPIDURAL TORÁCICA

Recentemente, nas cirurgias em humanos, é relatada a comparação da técnica de epidural torácica com a lombar, com relação à morbidade (SLINGER, 1999), verificando uma menor incidência de complicações com anestesia epidural torácica, mesmo sabendo que essa técnica traz consigo o risco de lesão medular com a punção epidural alta. Raymer (1999), referindo-se especificamente às toracotomias, propôs que essas deveriam ser utilizadas somente nas situações de doença pulmonar significativa, doença cardíaca arterioesclerótica sintomática ou história de insuficiência cardíaca congestiva, pneumonectomia, ressecção de parede torácica ou esofagectomia, e necessidade de controle da dor.

Apesar disso, atualmente muitos serviços com grande volume de cirurgias torácicas adotam a epidural alta como rotina para analgesia de seus pacientes após as toracotomias (VILELA e TUDURY, 2009; OLIVEIRA *et al.*, 2010; OTERO, 2013).

Os efeitos colaterais da epidural torácica como depressão respiratória, retenção urinária, prurido, náuseas e vômitos estão muito mais relacionados a associação de opióides na anestesia (WELLIS e HAMMER, 2002; GRICHNIK, 2004). Porém o bloqueio simpático, gerado pelos anestésicos locais epidurais, mesmo com as concentrações baixas usualmente empregadas para analgesia, bloqueiam as fibras nervosas do sistema nervoso simpático. Com isso, é frequente algum grau de hipotensão, e a utilização de um vasopressor como a noradrenalina pode ser necessária. A bradicardia proveniente do bloqueio das fibras simpáticas cardioaceleradoras é rara. Como também pode ocorrer bloqueio motor, sendo os anestésicos locais epidurais responsáveis por, conforme a sua concentração, afetar as fibras nervosas motoras que inervam alguns dos músculos respiratórios. Porém, nas concentrações usualmente empregadas para analgesia, não existe bloqueio motor que possa interferir com a capacidade ventilatória do paciente (CAMPOS, 2005).

Dentre as complicações da anestesia epidural torácica tem-se a lesão da medula espinal, podendo ser resultado de trauma provocado pela agulha ou cateter, toxicidade dos anestésicos locais, hematoma epidural, isquemia arterial ou hipotensão arterial grave (BESSA *et al.*, 2008). Os dois fatores mais apontados para complicações neurológicas são múltiplas punções e sangramento no local da punção, sendo estas acarretadas pela agulha e não pelo cateter epidural, como relatado em vários estudos na anestesia de pessoas (AUROY *et al.*, 1997, MOEN *et al.*, 2004; AUROY *et al.*, 2002).

As contraindicações para a técnica epidural, em seres humanos, incluem coagulopatias, a infecção do local de punção ou a sistêmica (sepse), a hipertensão intracraniana, as doenças neurológicas preexistentes e a apresentação prévia de efeito colateral grave com a técnica (KLAFKA, 2004). A laceração de vasos sanguíneos que atravessam o canal epidural durante a punção pode promover hemorragias em pacientes com transtornos de coagulação, resultando em hematoma e produzindo compressão das raízes nervosas e da medula espinal, podendo promover desde paresia até mielomalácias degenerativas. Quanto a carrear microrganismos até a proximidade da medula espinal, contraindica a técnica tanto para sepse como em pacientes humanos e animais que apresentem infecções nos tecidos circundantes àqueles por onde deverá passar a agulha de punção (TORSKE e DYSON, 2000; HALL *et al.*, 2001; SKARDA e TRANQUILLI, 2013).

Outras contraindicações devem ser avaliadas em relação aos benefícios para a realização da técnica, como pacientes hipotensos, politraumatizados com comprometimento hemodinâmico, indivíduos com lesão medulares preexistentes (hérnias discais) e animais com deformidades do canal espinal (OTERO, 2013). Porém, Tudury *et al.* (2014) verificaram a viabilidade e vantagens do bloqueio epidural nas cirurgias de descompressão lombossacral em pacientes com hérnia discal e fraturas vertebrais.

1.6. IDENTIFICAÇÃO DO ESPAÇO EPIDURAL

O exame do dorso do paciente, a identificação dos pontos ósseos e uso de técnica asséptica são essenciais antes de utilizar o bloqueio epidural (TUDURY e POTIER, 2009; FUTEMA, 2010; OTERO, 2013).

Duas abordagens existem para o espaço epidural torácico, em humanos - linha mediana ou paramediana. A abordagem de linha média não é mais difícil na região torácica baixa do que as epidurais lombares por causa da angulação semelhante dos processos espinhosos. No entanto, nas regiões média e alta-torácica, a angulação do extremo ascendente da agulha Tuohy, a ser dirigida através de um pequeno espaço de inserção, torna-se mais difícil na linha média (GIEBLER *et al.*, 1997). A anatomia do cão dificulta esse acesso, preferindo-se a realização da punção lombossacral (FANTONI, 2012), mas a punção epidural pode ser executada em qualquer região sacral, lombar, torácica e cervical (ROCHA e MASSONE, 2006).

A ponta inferior do processo espinhoso correspondente à vértebra lombar sete deve ser palpado, anestésico local é injetado tanto para a pele quanto para a lâmina do corpo vertebral abaixo, não sendo necessário nos animais já que estão sob anestesia geral. A abordagem da agulha é de cerca de 15 graus para a linha média e 60-65 graus a partir do plano coronal, em pessoas, e introduzida perpendicular à pele no caso os cães (CURATOLO *et al.*, 2000, MASSONE, 2008; FUTEMA, 2010; OTERO, 2013; SKARDA e TRANQUILLI, 2013).

A abordagem ao espaço epidural torácico é identificado por dois métodos - perda de resistência ao soro fisiológico / ar ou gota em suspensão. O uso de soro fisiológico está associado a uma reduzida taxa de complicações, porém o ar pode levar raramente a embolia aérea venosa e pneumoencéfalo (FUTEMA, 2010; OTERO, 2013). Para assegurar altas taxas de sucesso nas punções, agulhas especiais foram desenvolvidas, como a agulha de Tuohy, que preserva a integridade da dura-máter contrariamente as agulhas de punção espinal (VALVERDE *et al.*, 2004; OTERO, 2013; SKARDA e TRANQUILLI, 2013).

1.7. BLOQUEIO SIMPÁTICO

Bloqueio simpático seletivo é uma parte integrante da anestesia epidural torácica. O reconhecimento dos benefícios e riscos desse bloqueio, quimicamente ou farmacologicamente, no que diz respeito às funções cardíaca, metabólica e gastrintestinal, é

necessário a fim de dar uma ótima assistência aos pacientes durante e após grandes cirurgias (GOULD *et al.*, 2002).

A ativação simpática associada com a cirurgia e pela dor pós-operatória se manifesta como taquicardia, hipertensão e aumento da contratilidade cardíaca, que geram um consumo maior de oxigênio do órgão (FANTONI, 2012; GALLACCI *et al.*, 2012; TOBIAS e JOHNSTON, 2012). A relação entre a oferta de oxigênio e a demanda apresenta-se como uma isquemia miocárdica no pós-operatório, gerado por dor constante (AZEVEDO *et al.*, 2003).

Perda de massa muscular ocorre após a cirurgia porque a taxa de degradação da proteína muscular excede a taxa de síntese. Os aminoácidos proporcionam o substrato para a gluconeogênese no fígado, resultando numa elevação das concentrações plasmáticas de glucose e um aumento da resistência à insulina. O bloqueio simpático torácico da liberação de catecolaminas adrenais restaura o equilíbrio entre síntese e degradação muscular, reduzindo o aumento da glicose no plasma (CAMARGO *et al.*, 2007).

A hipotensão gerada pela anestesia epidural torácica pode comprometer a integridade da mucosa intestinal e o fluxo sanguíneo do miocárdio. A translocação de endotoxinas a partir do lúmen do intestino e libertação de mediadores inflamatórios é a base da resposta inflamatória sistêmica, conduzindo a aumentos na permeabilidade capilar e falha de múltiplos órgãos. Portanto, o bloqueio simpático é importante para evitar a hipoperfusão do intestino (SCHWARTE *et al.*, 2004).

1.8. EPIDURAL TORÁCICA X EPIDURAS LOMBARES

Dificuldades associadas com a inserção da agulha e imprecisão na colocação de cateteres, hipotensão perioperatória persistente e uma infinidade de possíveis problemas neurológicos pode levar à escolha de melhor técnica de bloqueio (GIEBLER *et al.*, 1997).

Bloqueio sensorial lombar para cirurgia abdominal é difícil de manter, portanto, a analgesia de resgate é necessária frequentemente e o bloqueio motor é inevitável. Como o bloqueio simpático é estendido para os membros pélvicos, mediado por barorreceptores, vasoconstrição reflexa é restrita às áreas craniais ao bloqueio, aumentando a probabilidade de vasoconstrição coronária e isquemia do miocárdio. Além disso, após grande perda de sangue, a diminuição da pressão arterial média e da resistência vascular sistêmica e o excesso de base são significativamente maiores na presença de extenso bloqueio toracolombar do que com bloqueio seletivo torácico ou anestesia geral sozinhos (CAMARGO *et al.*, 2007).

O reflexo de Bezold-Jarisch, caracterizado por bradicardia, vasodilatação e hipotensão, também é mais comum com extensas anestésias epidural lombares. Portanto, as evidências sugerem que a anestesia epidural lombar deve ser evitada em pacientes submetidos a procedimentos abdominais craniais ou torácicos, preferindo-se a epidural torácica (GIEBLER *et al.*, 1997).

2. CATETER EPIDURAL

O uso de cateter na anestesia epidural torácica para promover analgesia leva a uma resposta de redução do estresse e da resposta pró-inflamatória de linfócitos, evitando imunossupressão em pacientes submetidos a cirurgias abdominais (AHLERS *et al.*, 2008). Também permite a aplicação de analgésicos nos períodos pré e pós-cirúrgico (FUNAYAMA *et al.*, 2003).

O cateter epidural se torna uma opção quando se necessita de bloqueio nervoso prolongado. Para a realização da técnica de cateterismo no espaço epidural é necessário o uso de materiais adequados, como agulhas de Tuohy, que possuem um bisel rombo em sua extremidade distal (para direcionamento do cateter), e cateteres plásticos com diâmetro interno de 0,45 mm que, normalmente, introduz-se poucos centímetros (2 a 4 cm), mas, se precisar, pode-se avançar suavemente, evitando inserção no plexo venoso, perfuração da dura-máter, canalização de vaso sanguíneo, emergência do cateter através do forame intervertebral ou enrolamento no espaço epidural (OTERO, 2013).

O cateterismo deve ser implementado por punção lombossacra com rigorosa norma de antisepsia, como a tricotomia do local e panos de campos fenestrados para evitar a contaminação do cateter (OLIVEIRA, 2009; VILELLA, 2012; OTERO, 2013).

3. DOR

A dor é um mecanismo natural de alerta utilizado pelo organismo, e abolir sua presença por completo, mediante o uso de técnicas e soluções anestésicas concentradas, poderá evitar a ocorrência de complicações (PADDLEFORD, 2001; MUIR III *et al.*, 2007; FANTONI e CORTOPASSI, 2012; HELLER *et al.*, 2013; OTERO, 2013).

A percepção consciente de dor vem da tradução, da condução e do processamento central dos sinais de estimulação dos nociceptores. Esses estímulos são captados e conduzidos por fibras aferentes, interneurais e medula espinal (TRANQUILLI, 2004; HELLYER *et al.*, 2013) chegando ao hipotálamo, córtex cerebral e sistema límbico, onde então a dor é reconhecida pela localização, natureza e intensidade. Ela é considerada o quinto sinal vital, juntamente com a função cardiorrespiratória e a térmica (LUNA, 2006).

A estimulação nociceptiva causa dois tipos de reação, a dor superficial, onde localiza o estímulo, e a dor profunda, que promove mudança de comportamento (LORENZ e KORNEGAY, 2006).

O trauma cirúrgico leva à alteração na secreção hormonal e na atividade do sistema nervoso autônomo. Esses efeitos causam alterações cardiovasculares pelo aumento da secreção de cortisol, glucagon, hormônios do crescimento, catecolaminas e inibição de insulina e testosterona (AZEVEDO *et al.*, 2003).

Os processos dolorosos levam a uma série de alterações fisiológicas que podem ser deletérias ao organismo, como, por exemplo, a diminuição da ingestão de água e comida resultando em perda de peso, catabolismo proteico e até desidratação. A dor causa várias interferências nos eixos neuroendócrinos, aumentando a secreção de aldosterona e cortisol, levando à hiperglicemia e catecolaminas, responsáveis por alterações como arritmias

cardíacas e aumento do consumo de O₂ pelo miocárdio (FANTONI e MASTROCINQUE, 2002).

Segundo Camargo *et al.* (2007), não existe uma forma exata de quantificar a dor de um paciente, porém se pode avaliar pela análise das alterações de conduta, vocalização, mudanças nos parâmetros fisiológicos tais como aumento da frequência cardíaca, aparecimento de ritmos anormais, como extra-sístoles ventriculares, alterações na frequência e padrão respiratório, como taquipnéia ou respiração superficial, diminuição da formação de urina, tendência a constipação, alterações no tempo de preenchimento capilar, hipertensão e dilatação pupilar (BONAFINE, 2005).

Em estudo realizado com cães submetidos a procedimento cirúrgico para colocação de gastrotubo, comprovou-se que a anestesia epidural torácica, com bupivacaína 0,5%, foi eficaz para melhorar a microcirculação na região do procedimento, aumentando, também, a motilidade gástrica e prevenindo a diminuição do pH da mucosa gástrica (LÁZÁR *et al.*, 2003). Mesmo em animais com comprometimento circulatório, a anestesia epidural torácica foi efetiva em manter os parâmetros de oxigenação em valores fisiológicos (SCHWARTE *et al.*, 2004).

4. ANESTESIA LOCAL

O termo anestesia regional ou local significa que apenas uma região do corpo está dessensibilizada, ao contrário da anestesia geral. Nesta última, a percepção de dor está bloqueada em virtude da inconsciência, enquanto que os anestésicos locais bloqueiam reversivelmente a transmissão dos impulsos nocivos, resultando em bloqueio do sistema nervoso autônomo, anestesia (analgesia) e/ou paralisia muscular (MUIR III *et al.*, 2007; PADDLEFORD, 2001; OTERO, 2013; GALLACCI *et al.*, 2012).

Anestésicos locais são aminas terciárias ligadas a um anel aromático por um éster (procaína, tetracaína) ou amida (lidocaína, mepivacaína, bupivacaína, ropivacaína). Eles ligam-se aos canais de sódio dependentes na membrana do nervo, impedindo o influxo de íons de sódio. Isso impede a condução e a propagação de impulsos nervosos, produzindo analgesia completa (NOLAN *et al.*, 2000).

O uso de medicamentos anestésicos locais é relativamente seguro quando administrado corretamente. No entanto, se o anestésico local é injetado por via intravenosa ou utilizado em doses excessivas, pode ocorrer intoxicação do sistema nervoso e cardiovascular. No sistema nervoso central, a toxicidade manifesta-se como sedação, náuseas, ataxia, nistagmo e tremores, podendo progredir para convulsões, perda de consciência e coma (LIU *et al.*, 1983). Enquanto que o bloqueio dos canais de sódio no miocárdio irá comprimir as vias de condução elétrica e a função mecânica do coração, resultando em bradicardia sinusal (LYNCH, 1986; MOLLER e COVINO, 1988). Finalmente, anestésicos locais podem causar danos diretos nos tecidos injetados, reações alérgicas e metemoglobinemia (GALLACCI *et al.*, 2012; BOJRAB, 2014).

O uso de anestésicos locais também reduz os requisitos de anestésicos inalatórios de animais, reduzindo assim os efeitos dos anestésicos inalatórios no sistema cardiopulmonar (VALVERDE *et al.*, 2004; TUDURY *et al.*, 2013).

4.1. BUPIVACAÍNA

Vários anestésicos locais têm sido empregados na obtenção da anestesia epidural em cães. A bupivacaína, que pertence ao grupo das aminas, produz uma anestesia de longa duração, com tendência de fornecer um bloqueio mais sensitivo do que motor, característica que aumenta o período de analgesia pós-operatória, reduzindo a taquifilaxia por administração repetida de outros fármacos, diminuindo também a necessidade de narcóticos e outros analgésicos (FRANQUELO *et al.*, 1995; GALLACCI *et al.*, 2012).

É um anestésico de boa lipossolubilidade, que se pode depositar no espaço epidural e atravessar a dura-máter, atuando diretamente no neuro-eixo (BROMAGE, 1975).

As vantagens da bupivacaína estão relacionadas a suas características clínicas quando utilizada em baixas concentrações, quando depositada no espaço epidural produz ótimo bloqueio sensitivo e um baixo envolvimento motor. Também promove uma moderada hipotensão que tenderá a uma diminuição do sangramento no trans-cirúrgico (GALLACCI *et al.*, 2012).

Para avaliação do bloqueio motor pelo anestésico local, é observada a incapacidade de o animal sustentar seu próprio peso ou pela determinação do tônus muscular por flexão dos

membros. Já o bloqueio sensitivo em cães é verificado pelo pinçamento completo, com uma hemostática, da base da unha do 2º ao 5º dedo e também pelo pinçamento dos dermatômos cutâneos (GOMEZ DE SEGURA *et al.*, 2000; TOBIAS e JOHNSTON, 2012; DE LAHUNTA *et al.*, 2015).

5. DOENÇA DO DISCO INTERVERTEBRAL

A doença do disco intervertebral (DDIV) é causa comum de déficits neurológicos nos cães, especialmente nos condrodistróficos como os da raça Dachshund, com prevalência 19 a 24 %, exibindo uma predisposição para essa enfermidade, visto que apresentam menor espaço epidural quando comparado com as outras raças de cães, o que leva à compressão medular severa responsável por paresia nessa raça (LECOUTEUR e CHILD, 1997; BRISSON, 2010; MARIONI-HENRY, 2010).

Acredita-se que a sua etiologia está relacionada com degeneração do disco intervertebral, e fatores mecânicos e anatômicos, genética, hipotireoidismo, doença autoimune e traumatismo, podem levar à extrusão do disco (LECOUTEUR e CHILD, 1997). Sendo a sintomatologia variando, desde ataxia, claudicação, dor de leve a severa, perda da propriocepção, podendo levar à paralisia e até a óbito (TOOMBS e WALTERS, 2007; BRAUND, 2012).

Na síndrome toracolombar tem como principais discos afetados os situados entre T₁₂-L₃, sendo mais comum em Dachshund os discos T₁₂-T₁₃ e T₁₃-L₁ (BRISSON, 2010).

A estabilidade da coluna conta com ligamento e o disco intervertebral. Cães com hérnia toracolombar agudas podem manifestar sintomas clínicos com lesão em espaço T₉-T₁₀, o ligamento intercapital normalmente impede extrusão do núcleo pulposo em discos craniais e médios, mas 65% das hérnia tipo I ocorrem entre T₁₁-T₁₂, T₁₂-T₁₃, T₁₃-L₁ e L₁-L₂ (HENT, 2015).

A compressão medular é um efeito em massa causada por aumento da pressão no interior do canal vertebral, podendo existir vários graus de compressão na doença do disco intervertebral dependentes do volume da massa, do diâmetro do canal vertebral (mais grave na região torácica) e de grau de desidratação do material do núcleo pulposo externo (BERGMAN *et al.*, 2000). Já nos casos de compressão por fraturas e luxações vertebrais, o

trauma medular é causado por fragmentos ósseos e coágulos (CAMBRIDGE e BAGLEY, 1997).

A indicação geral para descompressão medular é cirúrgica, por meio da remoção de parte das vértebras e da massa invasora do canal vertebral (COATES *et al.*, 2007). Os procedimentos mais empregados para descompressão toracolombar são a laminectomia e hemilaminectomia, a corpectomia, minihemilaminectomia, pediclectomia, pediclectomia estendida e pediclectomia parcial. São procedimentos rápidos, mas geradores de dor severa (BRISSON, 2010).

6. ANALGESIA PÓS-OPERATÓRIA

O manejo da dor pós-operatória torácica é ideal para proporcionar analgesia e efeitos colaterais mínimos por vários dias, sem recorrer a medicação de resgate. A ausência de dor permite a respiração profunda e evita complicações pulmonares comuns após a cirurgia, como atelectasia pulmonar (TOBIAS e JOHNSTON, 2012; DE LAHUNTA *et al.*, 2015).

Muitas comparações foram feitas do uso anestésico local sozinho, de opióides sozinho ou da sua combinação nas anestésias epidurais lombares. Constatações gerais sugerem que a combinação proporciona melhor analgesia em movimento, com menos hipotensão, do que com o uso de anestésico local por si só (FANTONI, 2012; OTERO, 2013).

Um dos estudos mais completos de danos neurológicos, como após complicação da analgesia epidural torácica, foi realizado pelo Giebler e colegas (1997). Ausência de sequelas neurológicas permanentes foi relatada em 4.185 pessoas, embora a colocação do cateter sem sucesso ocorreu em 1 de 93 pacientes e lesões de nervos periféricos em 1 de 174. A incidência de perfuração dural foi de 1 em 140 doentes, mas era menos comum em locais de inserção mais elevados.

7. REFERÊNCIAS BIBLIOGRÁFICAS

AFZAL, A.; HAIDER, N.; ROSENQUIST, R. W. Thoracic epidural anesthesia in the perioperative period. *Techniques in Regional Anesthesia and Pain Management*. v. 6, n. 2, p. 50-55, 2002.

AGUIAR, A. J. A.; LUNA, S. P. L.; OLIVA, V. N. L. S.; CASTRO, G. B. Continuous infusion of propofol in dogs premedicated with methotrimeprazine. *Veterinary Anaesthesia and Analgesia*. v.28, p. 220-224, 2001.

AHLERS, O.; NACHTIGALL, I.; LENZE, J.; GOLDMAN, A.; SCHULTE, E.; HOHNE, C.; FRITZ, G.; KEH, D. Intraoperative thoracic epidural anaesthesia attenuates stress-induced immunosuppression in patients undergoing major abdominal surgery. *British Journal of Anaesthesia*. v. 101, n.6, p.781-87, 2008.

ARIAS, M. V. B.; SEVERO, M. S.; TUDURY, E. A. Trauma medular em cães e gatos: revisão da fisiopatologia e do tratamento médico. *Semina: Ciências Agrárias*, Londrina, v. 28, n. 1, p. 115-134, 2007.

AUROY, Y.; NARCHI, P.; MESSIAH, A.; *et al.* — Serious complications related to regional anesthesia: results of a prospective survey in France. *Anesthesiology*. v.87. p. 479-486, 1997.

AUROY, Y.; BENHAMOU, D.; BARQUES, L. *et al.* Major complications of regional anesthesia in France: the SOS regional anesthesia hotline service. *Anesthesiology*. v. 97, p.1274-1280, 2002.

AZEVEDO, M. P.; NUNES, B. C.; PEREIRA, A. C. M. P.; LACERDA, M. A.; OEST, F. Dor aguda. In: CAVALCANTI, I. L.; MADDALENA, M. L. *Dor*. Rio de janeiro: SAERJ. P. 95-166, 2003.

BERGMAN, R.; LANZ, O.; SHELL, L. A review of experimental and clinical treatments for acute spinal cord injury. *Veterinary Medicine*, Chicago, p.855-866, 2000.

BESSA, P. R. N.; COSTA, V. V., ARCI, E. C. P.; FERNANDES, M. C. B., SARAIVA, R. A. A Anestesia Peridural Torácica Realizada com Segurança no Paciente Anestesiado. Estudo de uma Série de Casos. *Rev Bras Anesthesiol* , v.58, p. 354-362, 2008.

BOJRAB, M. J. Mecanismos das doenças em cirurgia de pequenos animais. [Ed. Roca](#). 1040p, 2014.

BONAFINE, R. Manifestações Clínicas da Dor em Pequenos Animais. In: OTERO, P. E. Dor Avaliação e Tratamento em Pequenos Animais. São Caetano do Sul, Intermédica. p. 88, 2005.

BRAUND, K. G. Degenerative and compressive structural disorders. Braund's neurology in small animals - Localization, Diagnosis and Treatment, Ithaca New York, 2003. Disponível em: http://www.ivis.org/special_books/Braund/braund17/chapter_frm.asp?LA=1. Acesso em: jan. 2012.

BRISSON, B. A. Intervertebral disc disease in dog. *Veterinary Clinics of North America. Small Animal Practice*, Philadelphia, v. 40, n. 5, p. 829-858, 2010.

BROMAGE, P. R. Mechanism of action of extradural analgesia. *Br J Anaesth*. v. 47, p.199–211, 1975.

CAMPOS, J. H. Progress in lung Separation. In: KLAFTA, J. M. Advances in anesthesia and pain management. *Thoracic Surgery Clinics*. v. 15, p.71-83, 2005.

CAMARGO, J. P.; FUTEMA, F.; BECHARA, J. N. Dor em Pequenos Animais: como estabelecer um diagnóstico preciso e precoce? *Nosso Clínico*, ano 10, n. 59, p.24-30, 2007.

CAMBRIDGE, A. J.; BAGLEY, R. S. Traumatismo espinal: evaluación clínica e tratamiento. *Waltham Focus*, London, v.7, n.3, p.20-26, 1997.

COATES, J. R.; HOFFMAN, A. G.; DEWEY, C. D. Abordagens cirúrgicas ao sistema nervoso central. In: SLATTER, D. Manual de cirurgia de pequenos animais. 3. ed. São Paulo: Manole, v. 78, p. 1148-1162, 2007.

CHIERICHETTI A. L.; ALVARENGA, J. Afecção degenerativa do disco intervertebral toracolombar: revisão. *Clínica Veterinária*. v.22, p. 25-30, 1999.

CHRISMAN, C.; MARIANI, C., PLATT, S.; CLEMMONS, R. *Neurologia para o clínico de pequenos animais*. Roca, São Paulo. 336p. 2005.

COLLIER, C. B. The intradural space: the fourth place to go astray during epidural block. *Int J Obstet Anesth*, v. 19, n. 2, p. 133-141, 2010.

CRAWFORD, O. B.; OTTESEN, P.; BUCKINGHAM, W. W.; BRASHER, C. A. Peridural anesthesia in thoracic surgery. A review of 677 cases. *Anesthesiology*. v. 12, p. 73-95, 1951.

CURATOLO, M.; SCHNIDER, T. W.; PETERSEN-FELIX, S.; *et al.* Um procedimento de busca direta para otimizar combinações de bupivacaína peridural, fentanil e clonidina para analgesia pós-operatória. *Anestesiologia*. v. 92, p. 325-37, 2000.

DAVIS, R. F.; DEBOER, L. W. V.; MAROKO, P. R. Thoracic epidural anesthesia reduces myocardial infarct size after coronary artery occlusion in dogs. *Anesth Analg*. v.65, p.711-7, 1986.

DE LAHUNTA, A.; GLASS, E.; KANT, M. Small animal spinal cord diseases. In: DE LAHUNTA, A.; GLASS, E.; KANT, M. *veterinary neuroanatomy and clinical neurology*. 4th ed. St. Louis, MO: Elsevier, p. 257-303; 2015.

DI MARCO, A. F.; ROMANIUK, J. R.; KOWALSKI, K. E.; SUPINSKI, G. S. Efficacy of combined inspiratory intercostal and expiratory muscle pacing to maintain artificial ventilation. *Am. J. Respir. Crit. Care Med*. v. 156, p. 122–126, 1997.

DYCE, K.M.; SACK, W.O.; WENSING, C.J.G. **Tratado de anatomia veterinária**. 4. ed. Rio de Janeiro: Elsevier, 2010.

FANTONI, D. Tratamento da dor na clinica de pequenos animais. Elsevier.ed. Rio de Janeiro. p.199-209, 2012.

FANTONI, D. T.; MASTROCINQUE, S. Fisiopatologia e Controle da Dor. In: FANTONI, D.T.; CORTOPASSI, S. R. G. *Anestesia em Cães e Gatos*. São Paulo: Rocca. p. 323-334, 2002.

FANTONI, D. T.; CORTOPASSI, S. R. G. *Anestesia em cães e Gatos*. Roca.ed. São Paulo: 230p. 2012.

FOSSUM, T. W. *Cirurgia da sistema respiratório*. In_: *Cirurgia de Pequenos Animais*. Rio de Janeiro: Elsevier. 4° ed. p. 1216-1246, 2014.

FLORIANO, B. P.; OLIVEIRA, G. C. V.; VIVAN, M. C. R.; OLIVA, V. N. L. S. Lactato sanguíneo na avaliação dos efeitos da peridural torácica em cães anestesiados pelo isoflurano. *Ciência Rural*, Santa Maria, v.40, n.3, p.574-579, 2010.

FRANQUELO, C.; TOLEDO, A.; MANUBENS, J.; CRISTOFOL, C.; ARBOIX, M. Bupivacaine disposition and pharmacologic effects afther intravenous and epidural administration in dogs. *American Journal of Veterinary Research*. v. 56, p. 1087-80, 1995.

FUJIKAWA, Y. F., NEVES, A., BRASHER, C. A. *et al.* Epidural anesthesia in thoracic surgery. *J Thorac Surg*. v.17, n.1, p.123-34, 1948.

FUNAYAMA, T.; AIDA, S.; MATSUKAWA, T.; *et al.* Systemic, but not pulmonary, hemodynamics are depressed during combined high thoraco-cervical epidural and general anesthesia in dogs. *Can. J. Anesth*. v. 50, n. 5, p. 454–459, 2003.

FUTEMA, F. Técnicas de anestesia local. In: FANTONI, D.T.; CORTOPASSI, S.R.G. *Anestesia em cães e gatos*. São Paulo: Rocca. p.310-332, 2010.

GALLACCI, M.; LUNA, S. P. L.; CAVALCANTE, W. L. G. Anestésicos locais. In: BARROS, C. M.; STASI, L. C. *Farmacologia veterinária*. p.168-177. 2012.

GANEM, E. M.; VIANNA, P. T. G.; MARQUES, M; *et al.* Efeitos da Administração Subaracnóidea de Grandes Volumes de Lidocaína a 2% e Ropivacaína a 1% sobre a Medula Espinhal e as Meninges. Estudo Experimental em Cães. *Rev. Bras. Anesthesiol*, v. 53, n. 3, p. 351-360, 2003.

GIEBLER, R. M.; SCHERER, R. U.; PETERS, J. Incidência de complicações neurológicas relacionadas à cateterização peridural torácica. *Anesthesiology*. v. 86, p. 55-63, 1997.

GOMEZ DE SEGURA, I. A.; VAZQUEZ, I.; MIGUEL, E. D. Antinociceptive and motor-blocking action of epidurally administered IQB-9302 and bupivacaine in the dog. *Regional Anesthesia and Pain Medicine*. v. 25, n.5, p.522-8, 2000.

GOULD, T. H.; GRACE, K.; THORNE, G.; THOMAS, M. Efeito da anestesia peridural torácica sobre o fluxo de sangue ao cólon. *Br J Anaesth*. v. 89, p. 446-51, 2002.

GOUVEIA, M. A.; RIBEIRO, R. C. Anestesia peridural cervico-torácica. Apreciação clínica. *Rev Bras Anesthesiol*. v. 24, p.238-248, 1974.

GRICHNIK, K. P. Advances in the management of one-lung ventilation, em: *Progress in thoracic anesthesia*. Baltimore, Lippincott Williams & Wilkins, 2004.

GROEBEN, H. Epidural Anesthesia and pulmonary function. *Journal of Anesthesia*. v. 20, p.290-99, 2006.

HALL, L. W.; CLARKE, K. H.; TRIM, C. M. General principle of local analgesia In: *Veterinary anaesthesia*. 10. ed. London: Saunders. cap. 14, p. 225-244, 2001.

HANSEN, B.D. Epidural catheter analgesia in dogs and cats: Technique and review of 182 cases (1991-1999). *Journal of Emergency and Critical Care*, v.11, n.2, p. 96-103, 2001.

HELLYER, P. W.; ROBERTSON, S. A.; FAILS, A. D. Dor: conceitos e manejo. In: Lumb & Jones: *Anestesiologia e analgesia veterinaria*. 4ed. Baltimore:Williams & Wilkins. p. 38-66, 2013.

HOGAN, Q. Distribuição de solução no espaço epidural: exame por cryomicrotome seção. *Regional Anesthesia and Pain Medicine*. v.27, p.150-156, 2002.

HOTVEDT, R.; REFSUM, H.; PLATOU, E. S. Cardiac electrophysiological and hemodynamic effects of 3-adrenoceptor blockade and thoracic epidural analgesic in the dog. *Anesth. Analg.*, Baltimore, v.63, n.9, p. 817-824, 1984.

JACOBINA, G. C. Uso da ropivacaína ou levobupivacaina na anestesia epidural toracolombar em cães. *Dissertação (Mestrado)* – Universidade Federal de Uberlândia, 51f, 2009.

JONES, R. S. Epidural analgesia in the dog and cat. *Vet J*, v. 161, n. 2, p. 123-131, 2001.

KLAFKA, J. M. Advances in lung isolation for chest surgery, em: Slinger P.D. Progress in thoracic anesthesia. Baltimore, Lippincott Williams & Wilkins. 2945p, 2004.

KLAUMANN, P. R.; OTERO, P. E. Anestesia locorreional em pequenos animais. Roca, São Paulo-SP, 269p, 2013.

KOCH, M.; BLOMBERG, S.; EMANUELSSON, H. Thoracic epidural anesthesia improves global and regional left ventricular function during stress-induced myocardial ischemia in patients with coronary artery diseases. *Anesth Analg*. v.7, p. 625-630, 1990.

KÖNIG, H. E.; LIEBICH, H. G. *Anatomia dos Animais Domésticos*. Texto e Atlas Colorido. Porto Alegre: Artmed. v.2, 399p., 2004.

LÁZÁR, G.; KASZAKI, J.; ÁBRAHÁM, S.; *et al.* Thoracic epidural anesthesia improves the gastric microcirculation during experimental gastric tube formation. *Surgery*. v.134, p. 799-805, 2003.

LeCOUTEUR, A.; CHILD, G. Afecções da medula espinal. In: ETTINGER, S.J.; FELDMAN, E.C. *Tratado de medicina interna veterinária*. 4.ed. São Paulo: Manole. v.1, p.892-977, 1997.

LIU, P. L.; FELDMAN, H. S.; GIASI, R.; *et al.* Comparative CNS toxicity of lidocaine, etidocaine, bupivacaine, and tetracaine in awake dogs following rapid intravenous administration. *Anesth Analg.* v.4, p.375, 1983.

LORENZ, M. L.; KORNEGAY, J. N. *Neurologia Veterinária.* 4ed. São Paulo: Manole. 467p, 2006.

LUNA, S. P. L. Dor, analgesia e bem estar animal. *ANAIS - I Congresso Internacional de Conceitos em Bem-estar Animal*, p. 16-18, 2006.

LYNCH, C. Depression of myocardial contractility in vitro by bupivacaine, etidocaine, and lidocaine. 3ed. *Anesth Analg.* v. 6, p.551, 1986.

MARIONI-HENRY, K. Feline spinal cord diseases. *Veterinary Clinical Small Animal*, v. 40, n. 5, p. 1011-1028, 2010.

MASSONE, F. *Anestesiologia Veterinária - Farmacologia e Técnicas.* 5ª ed., Rio de Janeiro: Guanabara Koogan. 571p. 2008.

MEIJ, B. Cervical and thoracolumbar disc disease: diagnosis and treatment. The world small animal veterinary association congress, 2005, Mexico City. *Proceedings...* México City, 2005. Disponível em <http://www.vin.com/proceedings/Proceedings.plx?CID=WSAVA2005&PID=11224&O=Generic>. Acessado em 18 nov. 2013.

MEISSNER, A.; ROLF, N.; VAN, AKEN, H. - Thoracic epidural anesthesia and the patient with heart disease: benefits, risks, and controversies. *Anesthesia & Analgesia.* v. 85, p. 517-528, 1997.

MOEN, V.; DAHLGREN, N.; IRESTEDT, L. — Severe neurological complications after central neuraxial blockades in Sweden 1990-1999. *Anesthesiology.* v. 101, p. 950-959, 2004.

MOLLER, R. A.; COVINO, B. G. Cardiac electrophysiologic effects of lidocaine and bupivacaine. *Anesthesia & Analgesia*. v. 2, p. 107, 1988.

MORAES, A. N.; BEIER, S. L.; ROSA, A. C. Introdução à anestesia locorregional. IN: KLAUMANN, P. R.; OTERO, P. E. *Anestesia locorregional em pequenos animais*. Ed Rocas, São Paulo, p. 65-95, 2013.

MUIR III, W. W.; HUBBELL, J. A. E.; BEDNARSKI, R. M.; SKARDA, R. T. *Handbook of Veterinary Anesthesia*. 4 th ed., Saint Louis: Mosby. 656p. 2007

NOLAN, A. M.; FLECKNELL, P.; WATERMAN-PEARSON, A. *Pain management in animals*. London: W. B. Saunders, p. 21, 2000.

OLIVEIRA, G. C. V. Avaliação da eficácia e dos efeitos respiratórios da anestesia peridural torácica em cães / Guillermo Carlos Veiga de Oliveira. – Botucatu : [s.n.], 2009 *Dissertação* (mestrado) – Universidade Estadual Paulista, Faculdade de Medicina Veterinária e Zootecnia, Botucatu, 2009.

OLIVEIRA, G. C. V.; VIVAN, M. C. R.; DIAS, B. P.; FLOREANO, B. P.; MENEGHETI, T. M.; OLIVEIRA, V. N. L.S. Viabilidade da técnica de anestesia epidural torácica em cães. *Veterinaria e Zootecnia*. v. 17, n.1, 2010.

OTERO, P. E. Anestesia locorregional do neuroeixo. IN: KLAUMANN, P. R.; OTERO, P. E. *Anestesia locorregional em pequenos animais*. Ed Rocas, São Paulo, p. 135-176, 2013.

PADDLEFORD, R. R. Manual de anestesia em pequenos animais. São Paulo: Roca, 2001.

PLATT, S. R.; ABRAMSON, C. J.; GAROSI, L. S. Administering corticosteroids in neurologic diseases. *Compendium on Continuing Education for the Practicing Veterinarian*, Princeton, v.27, n.3, p.210-220, 2005.

RAYMER, P. G. Con: Every postthoracotomy patient does not deserve Thoracic Epidural Analgesia. *Journal Cardiothoracic and Vascular Anesthesia*. v. 13, n.3, p. 355-357, 1999.

ROCHA, L. M. S.; MASSONE, F. Estudo anatomo-anestesiológico do segmento lombar (L1 a L6) em cães. *Brazilian Journal of Veterinary Research and Animal Science*, São Paulo, v. 43, n. 2, p. 167-177, 2006.

ROLF, N.; VAN DE VELDE, M.; WOUTERS, P. F.; *et al.* Thoracic epidural anesthesia improves functional recovery from myocardial stunning in conscious dogs. *Anesthesia & Analgesia*. v.83 p.935-40, 1997.

SCHWARTE, L. A.; PICKER, O.; HOHNE, C.; *et al.* Effects of thoracic epidural anaesthesia on microvascular gastric mucosal oxygenation in physiological and compromised circulatory conditions in dogs. *British Journal of Anaesthesia*. v. 93, n.4, p.552– 559, 2004.

SKARDA, R. T.; TRANQUILLI, W. J. Técnicas de anestesia e analgesia local e regional: equinos. In: TRANQUILLI, W. J.; THURMON, J. C.; GRIMM, K.A. Lumb & Jones Anestesiologia e Analgesia veterinária. 4.ed. São Paulo:Roca. p.660-700, 2013.

SHARP, N. J. H.; WHEELER, S. J. Thoracolumbar diseases disc. In: *Small animal spinal disorders. Diagnosis and surgery*. 2.ed. Philadelphia: Elsevier Mosby, p.121-159, 2005.

SIMPSON, S. T. Intervertebral disc disease. *Veterinary Clinics of North America: Small Animal Practice*, v.22, n.4, p.889-897, 1992.

SLINGER, P. Pro: Every postthoracotomy patient deserves Thoracic Epidural Analgesia. *Journal Cardiothoracic and Vascular Anesthesia*. v.13, p.350-354, 1999.

SPERHACKE, D.; GEIER, K. O.; ESCHILETTI, J. C. High thoracic epidural anesthesia associated or not to low thoracic epidural anesthesia in outpatient procedures: clinical implications. *Revista Brasileira de Anestesiologia*, v.54, n.4, p.479-490, 2004.

TOBIAS, K.M.; JOHNSTON, S.A. *Veterinary Surgery Small Animal*. vol. 1. Missouri: Elsevier Saunders. p. 374-387, 2012.

TOOMBS, J. P.; WATERS, D. J. Afecção do disco intervertebral. In: SLATTER, D. *Manual de cirurgia de pequenos animais*. 3. ed. São Paulo: Manole, v. 1, p. 1193-1208, 2007.

TORSKE, K. E.; DYSON, D. H. Epidural Analgesia and Anesthesia. *Veterinary Clinics of North America: Small Animal Practice*, v. 30, n. 4, p. 859- 874, 2000.

TRANQUILLI, W. J. Fisiologia da dor aguda. In: GREENE, S. A. *Segredos em anestesia veterinária e manejo da dor*. Porto Alegre: Artmed. p. 399-402, 2004.

TUDURY, E. A.; POTIER, G. M. A. *Tratado de técnica cirúrgica veterinária*. São Paulo: MedVet, 480p. 2009.

TUDURY, E. A.; FERNANDES, T. H. T.; FIGUEIREDO, M. L.; ARAÚJO, B. M.. Volume de bupivacaína para anestesia espinal no bloqueio toracolombar de cães e sua viabilidade em neurocirurgias medulares descompressivas. In: XIII jornada de ensino, pesquisa e extensão - xiii jepex, 2013, recife. *anais da XIII jornada de ensino, pesquisa e extensão - XIII JEPEX*. Recife: UFRPE, 2013.

TUDURY, E. A.; FERNANDES, T. H. T.; FIGUEIREDO, M. L.; ARAÚJO, B. M.; BONELLI, M. A.; SILVA, A. C.; SANTOS, C. R. O. Anestesia epidural na cirurgia descompressiva lombossacral de cães. *Arquivo Brasileiro de Medicina Veterinária e Zootecnia*, v.66, n.3, p.787-796, 2014.

VALVERDE, A.; DOHERTY, T. J.; HERNANDEZ, J.; *et al.* Effect of lidocaine on the minimum alveolar concentration of isoflurane in dogs. *Veterinary Anaesthesia and Analgesia*, v. 4, p.264, 2004.

VASCONCELOS, E. Cancer of the oesophagus: original technique for total oesophagectomy. *Dis Chest*. v. 10, p. 471-480, 1944.

VILELA, L. M.; TUDURY, E. A. Toracotomia: Procedimentos Pré, Trans e Pós-Operatórios. In: ; TUDURY, E. A ; POTIER, G. M. A. *Tratado de Técnica Cirúrgica Veterinária*. 1ªed. São Paulo: MedVet, p. 263-286, 2009.

VILELLA, A. C. V. Anestesia epidural toracolombar com lidocaína à 2% ou lidocaína hiperbárica a 5 % pelo uso do cateter epidural totalmente implantado por cães. *Dissertação de mestrado*, São Paulo, 2012.

WATWIL, M.; SUNDBERG, A.; OLSSON, J.; *et al.* Thoracolumbar epidural anaesthesia blocks the circulatory response to laryngoscopy and intubation. *Acta Anaesthesiologica Scandinavica*. v. 31, p. 529-531, 1987.

WELLIS, V.; HAMMER, G. B. Regional anesthesia and pediatric cardiac surgery. *Techniques in Regional Anesthesia and Pain Management*. v. 6, n. 3, p. 115-122, 2002.

WETMORE, L.A.; GLOWASKI, M.M. Epidural analgesia in veterinary critical care. *Clinical Techniques Small Animal Practice*. v.15, p.177-188, 2000.

1º ARTIGO CIENTÍFICO

**Determinação do volume de solução necessário para bloqueio espinal
toracolombar em cães**

INTRODUÇÃO

A compressão da medula espinal ocorre em cães e gatos devido a causas endógenas ou exógenas, como discospondilite, malformação vertebral, protrusão discal, tumor, luxação e fratura vertebral (BRISSON, 2010; TOBIAS e JOHNSTON, 2012). As lesões localizam-se comumente na região toracolombar (MEIJ, 2005). As lesões endógenas geralmente advêm de extrusão ou protrusão de disco intervertebral, fraturas patológicas, anormalidades congênitas e instabilidade. Fatores exógenos incluem traumas automobilísticos, projéteis (lesões por armas de fogo), quedas e lesões provocadas por outros animais e por objetos (PLATT *et al.*, 2005).

A neurocirurgia espinal em cães e gatos é baseada em três procedimentos: descompressão, fixação e exploração. A descompressão da medula espinal toracolombar é obtida pela remoção de parte do arco vertebral e de estruturas que ocupam espaço no canal vertebral. As técnicas descompressivas para a coluna toracolombar compreendem as hemilaminectomias (unilaterais e bilaterais), minihemilaminectomias, corpectomia, pediclectomias e laminectomias dorsais (SHARP e WHEELER, 2005).

O diagnóstico, o conhecimento etiológico e a utilização precoce de medicamentos e/ou procedimentos cirúrgicos específicos, que preservem a integridade estrutural do neurópilo medular, podem fazer a diferença entre o retorno à deambulação ou à paralisia (ARIAS *et al.*, 2007).

A anestesia, muitas vezes, torna-se um obstáculo para a realização de atos que, em várias situações, são cruciais para a vida do animal, principalmente quando se trata de neurologia, onde a rapidez da intervenção cirúrgica leva a um prognóstico favorável, visto que a depressão cardíaca e respiratória causada pelos anestésicos gerais chega a ser proibitiva para pacientes de alto risco, com problemas pré-existentes nestes sistemas (ROCHA e MASSONE, 2006; TOBIAS e JOHNSTON, 2012). Nesses casos a anestesia epidural tem sido uma alternativa para procedimentos cirúrgicos caudais ao diafragma em cães que são classificados como pacientes de alto-risco para anestesia geral (MASSONE, 2008; FUTEMA, 2010). Também é bem-sucedida em neurocirurgia de descompressão lombossacral, comprovada por Tudury e colaboradores (2014), mostrando que a técnica de bloqueio epidural complementando a anestesia geral é eficiente e vantajosa com menor risco anestésico para o animal, menor consumo de anestésico pela equipe cirúrgica e pelo cão, além de um retorno anestésico tranquilo e satisfatório, com menor desconforto doloroso.

A anestesia epidural torácica é uma prática muito difundida na medicina humana, mas pode ocasionar alterações circulatórias relacionadas ao bloqueio simpático em T₄ e T₈, com cronotropismo e inotropismo negativo, além da redução da contração cardíaca (SPERHACKE *et al.*, 2004). Realizada em operações plásticas, como mamoplastias, para analgesia pós-operatória de toracotomias e, com menos frequência, em intervenções cirúrgicas oncológicas de mama. É uma técnica alternativa para analgesia da região do tórax, não sendo, contudo, clinicamente utilizada em cães em decorrência das dificuldades que envolvem a sua execução. A limitação mais evidente baseia-se nas características anatômicas das vértebras torácicas caninas que dificultam a punção intervertebral (VILELA e TUDURY, 2009; OLIVEIRA *et al.*, 2010).

Já a anestesia epidural, apesar de ser uma técnica antiga, vem sendo bastante utilizada por vantagens como o emprego de doses pequenas de fármacos e anestésicos gerais, poucos efeitos colaterais, e promover analgesia trans e pós-operatório, além de proporcionar planos anestésicos mais superficiais (MUIR III *et al.*, 2007; MASSONE, 2008; FUTEMA, 2010; OTERO, 2013; SKARDA e TRANQUILLI, 2013).

Vários anestésicos locais tem sido empregados na obtenção da anestesia epidural em cães, incluindo a bupivacaína, que inibe a condução nervosa por meio do bloqueio dos canais de sódio, produzindo uma anestesia de maior potência e tempo de ação que a lidocaína e com tendência de fornecer um bloqueio mais sensitivo do que motor, característica que aumenta o período de analgesia pós-operatória, reduzindo a taquifilaxia por administração repetida de outros fármacos, assim como diminuindo a necessidade de narcóticos e outros analgésicos (FRANQUELO *et al.*, 1995; PADDLEFORD, 2001; GALLACCI *et al.*, 2012).

O bloqueio motor é avaliado pela incapacidade de o animal sustentar seu próprio peso ou pela determinação do tônus muscular por flexão dos membros. Já o bloqueio sensitivo em cães é verificado pelo pinçamento com uma hemostática na base da unha do 2º ao 5º dedo e também pelo pinçamento dos dermatomos cutâneos (GOMEZ DE SEGURA *et al.*, 2000; TOBIAS e JOHNSTON, 2012; DE LAHUNTA *et al.*, 2015).

Pacientes submetidos a anestesia epidural torácica tem melhor bloqueio da dor e controle da função diafragmática, com possibilidade de extubação precoce, apesar de haver redução de parâmetros como capacidade vital pulmonar e volume expiratório forçado. Esses prejuízos são insignificantes frente a melhora que a qualidade da analgesia traz (GROEBEN, 2006; VILELA e TUDURY, 2009).

Na medicina veterinária, a pouca utilização dessa técnica é devida à dificuldade de realização da mesma e a escassez de trabalhos publicados uma vez que a punção epidural torácica nos cães é dificultosa, devido à anatomia das vértebras torácicas, que possuem processos espinhosos longos e angulados no sentido caudal. Mas sendo uma técnica que poderia trazer vantagens aos pacientes, relacionado a uma necessidade menor de plano anestésico geral, há necessidade de mais estudos sobre a anestesia epidural torácica na espécie canina a fim de que possa ser utilizada com segurança na rotina clínica.

Já é reconhecido que os bloqueios nervosos com anestésicos locais são capazes de aliviar e neutralizar a sensação dolorosa severa, possibilitando ainda no trans-operatório uma anestesia geral mais superficial, com menores transtornos cardiovasculares e respiratórios, diminuindo assim os riscos anestésicos. O bloqueio epidural toracolombar, por ser um tipo de anestesia regional, poderia cumprir os requisitos acima mencionados ante a dor gerada por cirurgias espinais toracolombares, sendo a intenção desse experimento.

REVISÃO DE LITERATURA

1. EPIDURAL TORÁCICA

1.1. DEFINIÇÃO E HISTÓRICO

A anestesia epidural torácica é uma técnica de anestesia e analgesia de grande utilidade clínica e cirúrgica que consiste na introdução de anestésicos e/ou analgésicos no espaço epidural na região torácica (AGUIAR *et al.*, 2001). Essa técnica é amplamente utilizada em anestesiologia humana, porém, na veterinária, ainda com pouco aplicabilidade como bloqueio anestésico trans-cirúrgico, é usada mais para aliviar a dor torácica após cirurgia ou durante cuidados intensivos em pequenos animais (WETMORE e GLOWASKI, 2000; HANSEN, 2001).

O método de aprendizagem inicial dessa técnica é a região lombar, levando à colocação de um cateter epidural torácico suficientemente cranial para uso em cirurgia torácica (CRAWFORD *et al.*, 1951). Entre 1911 e 1973 foram descobertas e desenvolvidas diferentes técnicas de anestesia local (raquianestesia e bloqueio epidural) nos humanos e nos animais que viriam a ser uma antecessora da epidural torácica (MORAES *et al.*, 2013).

As razões principais que fazem o anestesiológico não realizar a anestesia epidural torácica são as dificuldades técnicas de inserção e colocação de um cateter epidural, e o medo de lesionar a medula espinal (KLAUMANN e OTERO, 2013; BOJRAB, 2014).

Vasconcelos (1944) foi o primeiro a descrever o uso de anestesia epidural para cirurgia torácica, em humanos, e mais tarde, em 1948, Fujikawa e colaboradores publicaram os resultados das primeiras 100 anestésias epidurais torácicas (AET) realizadas para a cirurgia nessa região. Em 1951, Crawford e colaboradores, trabalhando com mais de 677 epidurais em cirurgia torácica realizadas com os pacientes acordados e ventilação espontânea, relataram excelentes condições cirúrgicas sem os problemas de respiração. Apesar disso, na veterinária, há pouco trabalhos com bloqueios epidurais torácicos (HOTVEDT *et al.*, 1984; DAVIS *et al.*, 1986; ROLF *et al.*, 1997; GANEM *et al.*, 2003; SCHWARTE *et al.*, 2004; JACOBINA, 2009, FLORIANO *et al.*, 2010).

1.2. CONSIDERAÇÕES ANATÔMICAS

O conhecimento detalhado das diferenças entre a anatomia vertebral torácica e lombar é um pré-requisito para a anestesia epidural torácica bem-sucedida.

A medula espinal situa-se no canal vertebral, estendendo-se desde o limite do tronco encefálico no forame magno até a porção caudal das vértebras lombares, terminando, com variações em algumas raças de cães, na sexta vértebra lombar (SHARP e WHEELER, 2005; KLAUMANN e OTERO, 2013). É dividida em regiões compostas por diversos segmentos espinais: cervical (C₁-C₅), cervicotorácica (C₆-T₂), toracolombar (T₃-L₃) e lombossacra (L₄-S₃) (LECOUTER e CHILD, 1997; CHRISMAN *et al.*, 2005; DE LAHUNTA *et al.*, 2015).

No canal vertebral lombar existem plexos venosos, tecido adiposo, raízes espinais, as meninges e líquido cefalorraquidiano para proteger a medula espinal dos efeitos de pressão que surgem com um movimento da coluna (KONING e LIEBICH, 2004). A dura-máter forma um tubo cilíndrico com extensões laterais que se introduzem nos forames intervertebrais, acompanhando as raízes dos nervos espinais, que se estende por cerca de 2 cm além do final da medula espinal, constituindo o saco dural, onde estão localizadas as raízes nervosas dos segmentos mais caudais da medula (HOGAN, 2002). Acidentes relatados durante as anestésias epidurais lombossacrais se relacionam à punção inadvertida da dura-máter e à consequente comunicação com o espaço subaracnóideo (OTERO, 2013).

Os corpos vertebrais torácicos e lombares são articulados por meio de discos intervertebrais, compostos pelo anel fibroso e núcleo pulposo e por seus processos articulares cuja articulação é classificada como sinovial (SIMPSON, 1992, CHIERICHETTI e ALVARENGA, 1999; SHARP e WHEELER, 2005). O ligamento longitudinal dorsal e o anel fibroso são estruturas inervadas e capazes de causarem a percepção de dor, principalmente na lâmina externa (SIMPSON, 1992).

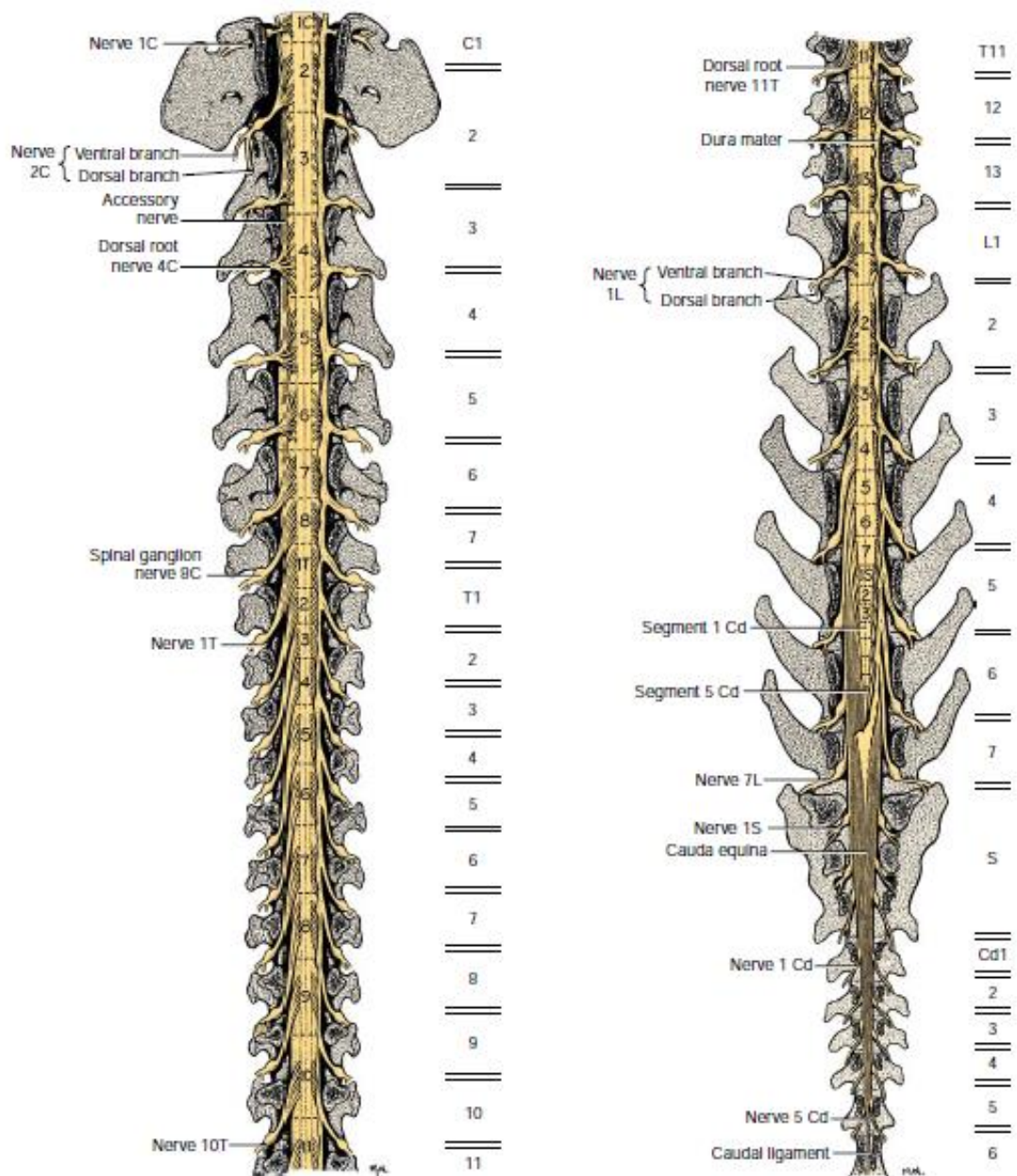


Figura 1. Coluna vertebral de cão mostrando segmentos espinais (TOBIAS e JOHNSTON, 2012).

Os processos espinhosos das vértebras torácicas de cães são longos e angulados caudalmente, o que dificulta a punção e introdução de agulhas e de cateter epidural na região das mesmas, constituindo limitação da técnica (ROCHA e MASSONE, 2006; OLIVEIRA, 2009).

Em cada segmento da medula emergem uma raiz ventral e uma dorsal bilateralmente. No forame intervertebral as raízes nervosas se unem formando o nervo espinal. As raízes percorrem um estreito caminho pelo canal vertebral e são separadas dos forames pelo espaço epidural, recobertas pela dura-máter, por onde os fármacos se difundem (OTERO, 2013). Em

cães, a raiz do nervo frênico estimulador do músculo diafragmático emerge das vértebras C₅ a C₇, a inervação da musculatura intercostal inspiratória a partir de T₂ até T₁₂, e as raízes da musculatura intercostal expiratória emergem de T₉ a T₁₀ (Di MARCO *et al.*, 1997). Na região lombossacral existe a cauda equina, que é um conjunto de raízes nervosas formados pelas raízes dos segmentos sacros e caudais e se localiza por trás do cone medular ao redor do filamento terminal (DYCE *et al.*, 2010; OTERO, 2013; DE LAHUNTA *et al.*, 2015).

O espaço epidural é mais volumoso no canal lombossacro, no qual a medula espinal se afila ou torna-se ausente (principalmente em cães de grande porte). Na altura de L₇, observa-se no final da medula o filamento terminal, um filamento esbranquiçado, recoberto por pia-máter, que se prolonga caudalmente até o sacro, fixando a medula na coluna vertebral (LECOUTEUR e CHILD, 1997; BRISSON, 2010; MARIONI-HENRY, 2010; KLAUMANN e OTERO, 2013).

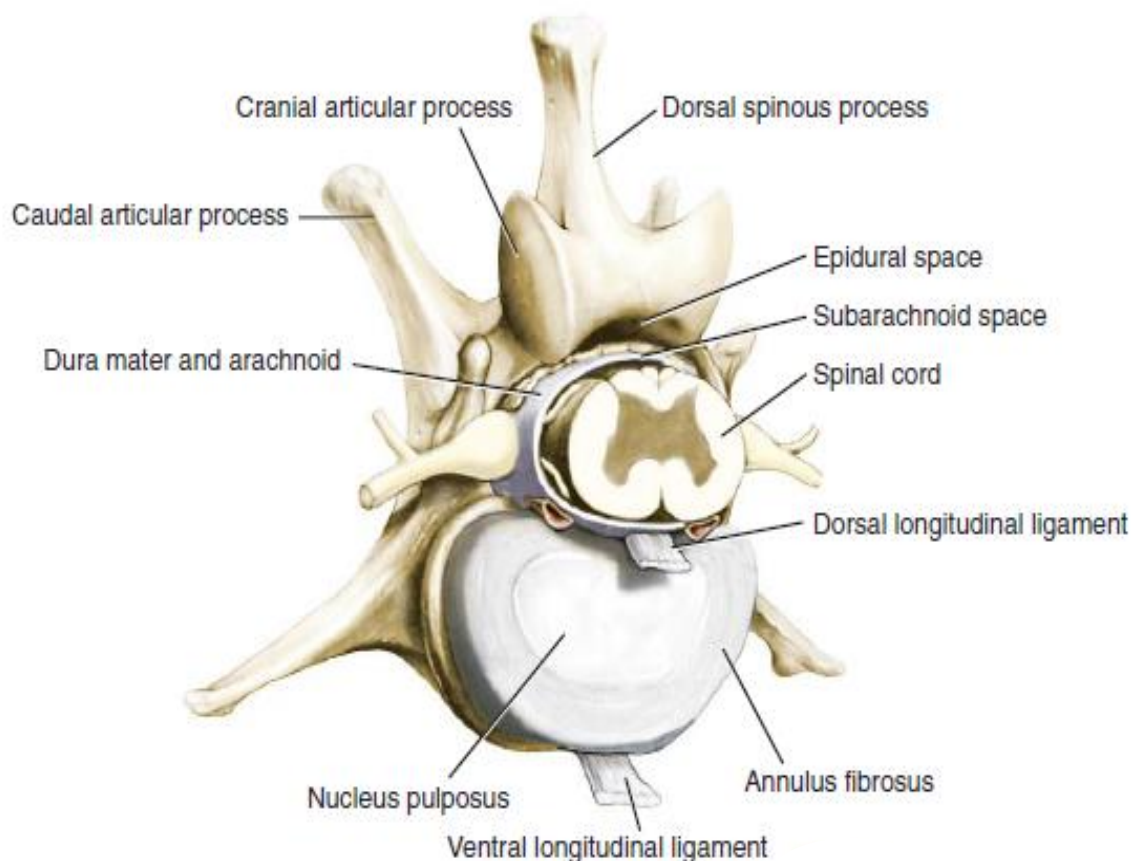


Figura 2. Vértebra de cão (TOBIAS e JOHNSTON, 2012).

Quando uma solução é injetada no espaço epidural, progride pelo canal vertebral atingindo as raízes dos nervos e em direção ao forame intervertebral, com alguma restrição

exercida pela fáscia do ligamento longitudinal dorsal. Embora, nem o tecido fibroso nem a gordura na linha média sejam capazes de impedir a propagação do anestésico local. Assim, figura-se que no bloqueio unilateral é mais provável um resultado de uma má técnica, volume inadequado ou passagem do cateter epidural através de um forame intervertebral (JONES, 2001; COLLIER, 2010; FANTONI, 2012; OTERO, 2013).

Fibras pré-ganglionares simpáticas originam na coluna celular intermediolateral da medula espinal e as raízes nervosas saem através de T₁ a L₄. Apesar de a inervação do coração ser principalmente via fibras simpáticas de T₁ a T₄, outros percursos menos diretos de e para o coração ainda poderiam permanecer. As medidas de variabilidade da frequência cardíaca durante a anestesia epidural torácica sugerem que o bloqueio simpático cardíaco completo nem sempre ocorre (DYCE *et al.*, 2010; DE LAHUNTA *et al.*, 2015; OTERO, 2013).

O bloqueio torácico leva a uma hipotonia dos músculos e não paralisa dos intercostais sem interferência na função do diafragma, sendo assim o paciente manteria a ventilação quando anestesiado (GOUVEIA e RIBEIRO, 1974).

1.3. CARACTERÍSTICAS DA EPIDURAL TORÁCICA

A anestesia epidural, apesar de ser uma técnica antiga, vem sendo bastante utilizada nos últimos anos, por vantagens como o emprego de doses pequenas de fármacos e anestésicos gerais, poucos efeitos colaterais, excelente analgesia no trans e pós-operatório, além de promover planos anestésicos mais superficiais (OTERO, 2013).

A técnica de anestesia epidural torácica é uma diversificação da anestesia epidural tradicional lombossacra, que possui as seguintes indicações: toracotomias, mastectomias, cirurgias na parede torácica, cirurgias em membros torácicos e procedimentos abdominais altos na espécie humana (AFZAL *et al.*, 2002). É uma prática muito difundida na medicina humana que pode ocasionar alterações circulatórias relacionadas ao bloqueio simpático em T₄ e T₈, com cronotropismo e inotropismo negativo (SPERHACKE *et al.*, 2004).

Esse tipo de anestesia epidural, na medicina humana, é realizada em operações plásticas, como mamoplastias, para analgesia pós-operatória de toracotomias e com menos frequência em intervenções cirúrgicas oncológicas de mama. É uma técnica alternativa para analgesia da região do tórax, não sendo, contudo, clinicamente utilizada em cães, em

decorrência das dificuldades que envolvem a sua execução. A limitação mais evidente baseia-se nas características anatômicas dos arcos dorsais e processos espinhosos das vértebras torácicas dessa espécie, que dificultam a punção torácica intervertebral (OLIVEIRA *et al.*, 2010).

O objetivo de uma epidural torácica é bloquear seletivamente fibras de dor a partir do sítio cirúrgico e da cadeia simpática torácica, bilateralmente. O bloqueio simpático seletivo influencia os sistemas respiratório, cardíaco, gastrointestinal e traz benefícios metabólicos. O bloqueio unilateral é mais provável que seja causado por mau posicionamento do cateter, as barreiras anatômicas, e dificuldade de o anestésico se espalhar. A anestesia epidural lombar é inadequada para a cirurgia abdominal cranial e torácica. Com o bloqueio adequado, o animal consegue ficar livre de dor, permitindo mobilização precoce e alimentação. (GOMEZ DE SEGURA *et al.*, 2000).

1.4. VANTAGENS DA EPIDURAL TORÁCICA

A função respiratória é prejudicada nas cirurgias de descompressão e esses efeitos são agravados pela dor, o que torna necessária a aplicação de técnicas de anestesia regional para obtenção de analgesia pós-operatória adequada (FUTEMA, 2010; TOBIAS e JOHNSTON, 2012; OTERO, 2013; SKARDA e TRANQUILLI, 2013; FOSSUM, 2014)

A anestesia local visa promover a eliminação de sensação da dor de determinada área do corpo de forma reversível. A diminuição de sensibilidade, motricidade e função autonômica ocorre por interrupção da geração e propagação do potencial de ação por bloqueio dos canais de sódio (SKARDA e TRANQUILLI, 2013). As vantagens da técnica são a redução no requerimento dos demais fármacos utilizados para anestesia, redução da resposta ao estresse, maior estabilidade cardiovascular e evitar efeitos depressores da anestesia geral (MUIR III *et al.*, 2007; FUTEMA, 2010)

O bloqueio epidural torácico possui efeitos bem documentados sobre o sistema cardiovascular na espécie humana, que resultam basicamente do bloqueio seletivo da inervação simpática cardíaca, sendo que em cães esse bloqueio ocorreria entre T₃-T₉ (MEISSNER *et al.*, 1997). Esses efeitos são benéficos para diminuir a excitação cardiovascular, reduzindo o consumo de oxigênio pelo miocárdio em função do controle de

pressão arterial sistólica e da frequência cardíaca. As implicações clínicas são múltiplas, compreendendo a redução das respostas excitatórias cardiovasculares à intubação traqueal (WATWIL *et al.*, 1987), o controle da isquemia miocárdica perioperatória em coronariopatas (KOCH *et al.*, 1990), assim como, a obtenção de menor sangramento em cirurgia plástica com anestesia hipotensiva.

1.5. COMPLICAÇÕES DA EPIDURAL TORÁCICA

Recentemente, nas cirurgias em humanos, é relatada a comparação da técnica de epidural torácica com a lombar, com relação à morbidade (SLINGER, 1999), verificando uma menor incidência de complicações com anestesia epidural torácica, mesmo sabendo que essa técnica traz consigo o risco de lesão medular com a punção epidural alta. Raymer (1999), referindo-se especificamente às toracotomias, propôs que essas deveriam ser utilizadas somente nas situações de doença pulmonar significativa, doença cardíaca arterioesclerótica sintomática ou história de insuficiência cardíaca congestiva, pneumonectomia, ressecção de parede torácica ou esofagectomia, e necessidade de controle da dor.

Apesar disso, atualmente muitos serviços com grande volume de cirurgias torácicas adotam a epidural alta como rotina para analgesia de seus pacientes após as toracotomias (VILELA e TUDURY, 2009; OLIVEIRA *et al.*, 2010; OTERO, 2013).

Os efeitos colaterais da epidural torácica como depressão respiratória, retenção urinária, prurido, náuseas e vômitos estão muito mais relacionados a associação de opióides na anestesia (WELLIS e HAMMER, 2002; GRICHNIK, 2004). Porém o bloqueio simpático, gerado pelos anestésicos locais epidurais, mesmo com as concentrações baixas usualmente empregadas para analgesia, bloqueiam as fibras nervosas do sistema nervoso simpático. Com isso, é frequente algum grau de hipotensão, e a utilização de um vasopressor como a noradrenalina pode ser necessária. A bradicardia proveniente do bloqueio das fibras simpáticas cardioaceleradoras é rara. Como também pode ocorrer bloqueio motor, sendo os anestésicos locais epidurais responsáveis por, conforme a sua concentração, afetar as fibras nervosas motoras que inervam alguns dos músculos respiratórios. Porém, nas concentrações usualmente empregadas para analgesia, não existe bloqueio motor que possa interferir com a capacidade ventilatória do paciente (CAMPOS, 2005).

Dentre as complicações da anestesia epidural torácica tem-se a lesão da medula espinal, podendo ser resultado de trauma provocado pela agulha ou cateter, toxicidade dos anestésicos locais, hematoma epidural, isquemia arterial ou hipotensão arterial grave (BESSA *et al.*, 2008). Os dois fatores mais apontados para complicações neurológicas são múltiplas punções e sangramento no local da punção, sendo estas acarretadas pela agulha e não pelo cateter epidural, como relatado em vários estudos na anestesia de pessoas (AUROY *et al.*, 1997, MOEN *et al.*, 2004; AUROY *et al.*, 2002).

As contraindicações para a técnica epidural, em seres humanos, incluem coagulopatias, a infecção do local de punção ou a sistêmica (sepse), a hipertensão intracraniana, as doenças neurológicas preexistentes e a apresentação prévia de efeito colateral grave com a técnica (KLAFKA, 2004). A laceração de vasos sanguíneos que atravessam o canal epidural durante a punção pode promover hemorragias em pacientes com transtornos de coagulação, resultando em hematoma e produzindo compressão das raízes nervosas e da medula espinal, podendo promover desde parestesia até mielomalácias degenerativas. Quanto a carrear microrganismos até a proximidade da medula espinal, contraindica a técnica tanto para sepse como em pacientes humanos e animais que apresentem infecções nos tecidos circundantes àqueles por onde deverá passar a agulha de punção (TORSKE e DYSON, 2000; HALL *et al.*, 2001; SKARDA e TRANQUILLI, 2013).

Outras contraindicações devem ser avaliadas em relação aos benefícios para a realização da técnica, como pacientes hipotensos, politraumatizados com comprometimento hemodinâmico, indivíduos com lesão medulares preexistentes (hérnias discais) e animais com deformidades do canal espinal (OTERO, 2013). Porém, Tudury *et al.* (2014) verificaram a viabilidade e vantagens do bloqueio epidural nas cirurgias de descompressão lombossacral em pacientes com hérnia discal e fraturas vertebrais.

1.6. IDENTIFICAÇÃO DO ESPAÇO EPIDURAL

O exame do dorso do paciente, a identificação dos pontos ósseos e uso de técnica asséptica são essenciais antes de utilizar o bloqueio epidural (TUDURY e POTIER, 2009; FUTEMA, 2010; OTERO, 2013).

Duas abordagens existem para o espaço epidural torácico, em humanos - linha mediana ou paramediana. A abordagem de linha média não é mais difícil na região torácica baixa do que as epidurais lombares por causa da angulação semelhante dos processos espinhosos. No entanto, nas regiões média e alta-torácica, a angulação do extremo ascendente da agulha Tuohy, a ser dirigida através de um pequeno espaço de inserção, torna-se mais difícil na linha média (GIEBLER *et al.*, 1997). A anatomia do cão dificulta esse acesso, preferindo-se a realização da punção lombossacral (FANTONI, 2012), mas a punção epidural pode ser executada em qualquer região sacral, lombar, torácica e cervical (ROCHA e MASSONE, 2006).

A ponta inferior do processo espinhoso correspondente à vértebra lombar sete deve ser palpado, anestésico local é injetado tanto para a pele quanto para a lâmina do corpo vertebral abaixo, não sendo necessário nos animais já que estão sob anestesia geral. A abordagem da agulha é de cerca de 15 graus para a linha média e 60-65 graus a partir do plano coronal, em pessoas, e introduzida perpendicular à pele no caso os cães (CURATOLO *et al.*, 2000, MASSONE, 2008; FUTEMA, 2010; OTERO, 2013; SKARDA e TRANQUILLI, 2013).

A abordagem ao espaço epidural torácico é identificado por dois métodos - perda de resistência ao soro fisiológico / ar ou gota em suspensão. O uso de soro fisiológico está associado a uma reduzida taxa de complicações, porém o ar pode levar raramente a embolia aérea venosa e pneumoencéfalo (FUTEMA, 2010; OTERO, 2013). Para assegurar altas taxas de sucesso nas punções, agulhas especiais foram desenvolvidas, como a agulha de Tuohy, que preserva a integridade da dura-máter contrariamente as agulhas de punção espinal (VALVERDE *et al.*, 2004; OTERO, 2013; SKARDA e TRANQUILLI, 2013).

1.7. BLOQUEIO SIMPÁTICO

Bloqueio simpático seletivo é uma parte integrante da anestesia epidural torácica. O reconhecimento dos benefícios e riscos desse bloqueio, quimicamente ou farmacologicamente, no que diz respeito às funções cardíaca, metabólica e gastrintestinal, é

necessário a fim de dar uma ótima assistência aos pacientes durante e após grandes cirurgias (GOULD *et al.*, 2002).

A ativação simpática associada com a cirurgia e pela dor pós-operatória se manifesta como taquicardia, hipertensão e aumento da contratilidade cardíaca, que geram um consumo maior de oxigênio do órgão (FANTONI, 2012; GALLACCI *et al.*, 2012; TOBIAS e JOHNSTON, 2012). A relação entre a oferta de oxigênio e a demanda apresenta-se como uma isquemia miocárdica no pós-operatório, gerado por dor constante (AZEVEDO *et al.*, 2003).

Perda de massa muscular ocorre após a cirurgia porque a taxa de degradação da proteína muscular excede a taxa de síntese. Os aminoácidos proporcionam o substrato para a gluconeogênese no fígado, resultando numa elevação das concentrações plasmáticas de glucose e um aumento da resistência à insulina. O bloqueio simpático torácico da liberação de catecolaminas adrenais restaura o equilíbrio entre síntese e degradação muscular, reduzindo o aumento da glicose no plasma (CAMARGO *et al.*, 2007).

A hipotensão gerada pela anestesia epidural torácica pode comprometer a integridade da mucosa intestinal e o fluxo sanguíneo do miocárdio. A translocação de endotoxinas a partir do lúmen do intestino e libertação de mediadores inflamatórios é a base da resposta inflamatória sistêmica, conduzindo a aumentos na permeabilidade capilar e falha de múltiplos órgãos. Portanto, o bloqueio simpático é importante para evitar a hipoperfusão do intestino (SCHWARTE *et al.*, 2004).

1.8. EPIDURAL TORÁCICA X EPIDURAS LOMBARES

Dificuldades associadas com a inserção da agulha e imprecisão na colocação de cateteres, hipotensão perioperatória persistente e uma infinidade de possíveis problemas neurológicos pode levar à escolha de melhor técnica de bloqueio (GIEBLER *et al.*, 1997).

Bloqueio sensorial lombar para cirurgia abdominal é difícil de manter, portanto, a analgesia de resgate é necessária frequentemente e o bloqueio motor é inevitável. Como o bloqueio simpático é estendido para os membros pélvicos, mediado por barorreceptores, vasoconstrição reflexa é restrita as áreas craniais ao bloqueio, aumentando a probabilidade de vasoconstrição coronária e isquemia do miocárdio. Além disso, após grande perda de sangue, a diminuição da pressão arterial média e da resistência vascular sistêmica e o excesso de base são significativamente maiores na presença de extenso bloqueio toracolombar do que com bloqueio seletivo torácico ou anestesia geral sozinhos (CAMARGO *et al.*, 2007).

O reflexo de Bezold-Jarisch, caracterizado por bradicardia, vasodilatação e hipotensão, também é mais comum com extensas anestésias epidural lombares. Portanto, as evidências sugerem que a anestesia epidural lombar deve ser evitada em pacientes submetidos a procedimentos abdominais craniais ou torácicos, preferindo-se a epidural torácica (GIEBLER *et al.*, 1997).

2. CATETER EPIDURAL

O uso de cateter na anestesia epidural torácica para promover analgesia leva a uma resposta de redução do estresse e da resposta pró-inflamatória de linfócitos, evitando imunossupressão em pacientes submetidos a cirurgias abdominais (AHLERS *et al.*, 2008). Também permite a aplicação de analgésicos nos períodos pré e pós-cirúrgico (FUNAYAMA *et al.*, 2003).

O cateter epidural se torna uma opção quando se necessita de bloqueio nervoso prolongado. Para a realização da técnica de cateterismo no espaço epidural é necessário o uso de materiais adequados, como agulhas de Tuohy, que possuem um bisel rombo em sua extremidade distal (para direcionamento do cateter), e cateteres plásticos com diâmetro interno de 0,45 mm que, normalmente, introduz-se poucos centímetros (2 a 4 cm), mas, se precisar, pode-se avançar suavemente, evitando inserção no plexo venoso, perfuração da dura-máter, canalização de vaso sanguíneo, emergência do cateter através do forame intervertebral ou enrolamento no espaço epidural (OTERO, 2013).

O cateterismo deve ser implementado por punção lombossacra com rigorosa norma de antisepsia, como a tricotomia do local e panos de campos fenestrados para evitar a contaminação do cateter (OLIVEIRA, 2009; VILELLA, 2012; OTERO, 2013).

3. DOR

A dor é um mecanismo natural de alerta utilizado pelo organismo, e abolir sua presença por completo, mediante o uso de técnicas e soluções anestésicas concentradas, poderá evitar a ocorrência de complicações (PADDLEFORD, 2001; MUIR III *et al.*, 2007; FANTONI e CORTOPASSI, 2012; HELLER *et al.*, 2013; OTERO, 2013).

A percepção consciente de dor vem da tradução, da condução e do processamento central dos sinais de estimulação dos nociceptores. Esses estímulos são captados e conduzidos por fibras aferentes, interneurais e medula espinal (TRANQUILLI, 2004; HELLYER *et al.*, 2013) chegando ao hipotálamo, córtex cerebral e sistema límbico, onde então a dor é reconhecida pela localização, natureza e intensidade. Ela é considerada o quinto sinal vital, juntamente com a função cardiorrespiratória e a térmica (LUNA, 2006).

A estimulação nociceptiva causa dois tipos de reação, a dor superficial, onde localiza o estímulo, e a dor profunda, que promove mudança de comportamento (LORENZ e KORNEGAY, 2006).

O trauma cirúrgico leva à alteração na secreção hormonal e na atividade do sistema nervoso autônomo. Esses efeitos causam alterações cardiovasculares pelo aumento da secreção de cortisol, glucagon, hormônios do crescimento, catecolaminas e inibição de insulina e testosterona (AZEVEDO *et al.*, 2003).

Os processos dolorosos levam a uma série de alterações fisiológicas que podem ser deletérias ao organismo, como, por exemplo, a diminuição da ingestão de água e comida resultando em perda de peso, catabolismo proteico e até desidratação. A dor causa várias interferências nos eixos neuroendócrinos, aumentando a secreção de aldosterona e cortisol, levando à hiperglicemia e catecolaminas, responsáveis por alterações como arritmias

cardíacas e aumento do consumo de O₂ pelo miocárdio (FANTONI e MASTROCINQUE, 2002).

Segundo Camargo *et al.* (2007), não existe uma forma exata de quantificar a dor de um paciente, porém se pode avaliar pela análise das alterações de conduta, vocalização, mudanças nos parâmetros fisiológicos tais como aumento da frequência cardíaca, aparecimento de ritmos anormais, como extra-sístoles ventriculares, alterações na frequência e padrão respiratório, como taquipnéia ou respiração superficial, diminuição da formação de urina, tendência a constipação, alterações no tempo de preenchimento capilar, hipertensão e dilatação pupilar (BONAFINE, 2005).

Em estudo realizado com cães submetidos a procedimento cirúrgico para colocação de gastrotubo, comprovou-se que a anestesia epidural torácica, com bupivacaína 0,5%, foi eficaz para melhorar a microcirculação na região do procedimento, aumentando, também, a motilidade gástrica e prevenindo a diminuição do pH da mucosa gástrica (LÁZÁR *et al.*, 2003). Mesmo em animais com comprometimento circulatório, a anestesia epidural torácica foi efetiva em manter os parâmetros de oxigenação em valores fisiológicos (SCHWARTE *et al.*, 2004).

4. ANESTESIA LOCAL

O termo anestesia regional ou local significa que apenas uma região do corpo está dessensibilizada, ao contrário da anestesia geral. Nesta última, a percepção de dor está bloqueada em virtude da inconsciência, enquanto que os anestésicos locais bloqueiam reversivelmente a transmissão dos impulsos nocivos, resultando em bloqueio do sistema nervoso autônomo, anestesia (analgesia) e/ou paralisia muscular (MUIR III *et al.*, 2007; PADDLEFORD, 2001; OTERO, 2013; GALLACCI *et al.*, 2012).

Anestésicos locais são aminas terciárias ligadas a um anel aromático por um éster (procaína, tetracaína) ou amida (lidocaína, mepivacaína, bupivacaína, ropivacaína). Eles ligam-se aos canais de sódio dependentes na membrana do nervo, impedindo o influxo de íons de sódio. Isso impede a condução e a propagação de impulsos nervosos, produzindo analgesia completa (NOLAN *et al.*, 2000).

O uso de medicamentos anestésicos locais é relativamente seguro quando administrado corretamente. No entanto, se o anestésico local é injetado por via intravenosa ou utilizado em doses excessivas, pode ocorrer intoxicação do sistema nervoso e cardiovascular. No sistema nervoso central, a toxicidade manifesta-se como sedação, náuseas, ataxia, nistagmo e tremores, podendo progredir para convulsões, perda de consciência e coma (LIU *et al.*, 1983). Enquanto que o bloqueio dos canais de sódio no miocárdio irá comprimir as vias de condução elétrica e a função mecânica do coração, resultando em bradicardia sinusal (LYNCH, 1986; MOLLER e COVINO, 1988). Finalmente, anestésicos locais podem causar danos diretos nos tecidos injetados, reações alérgicas e metemoglobinemia (GALLACCI *et al.*, 2012; BOJRAB, 2014).

O uso de anestésicos locais também reduz os requisitos de anestésicos inalatórios de animais, reduzindo assim os efeitos dos anestésicos inalatórios no sistema cardiopulmonar (VALVERDE *et al.*, 2004; TUDURY *et al.*, 2013).

4.1. BUPIVACAÍNA

Vários anestésicos locais têm sido empregados na obtenção da anestesia epidural em cães. A bupivacaína, que pertence ao grupo das aminas, produz uma anestesia de longa duração, com tendência de fornecer um bloqueio mais sensitivo do que motor, característica que aumenta o período de analgesia pós-operatória, reduzindo a taquifilaxia por administração repetida de outros fármacos, diminuindo também a necessidade de narcóticos e outros analgésicos (FRANQUELO *et al.*, 1995; GALLACCI *et al.*, 2012).

É um anestésico de boa lipossolubilidade, que se pode depositar no espaço epidural e atravessar a dura-máter, atuando diretamente no neuro-eixo (BROMAGE, 1975).

As vantagens da bupivacaína estão relacionadas a suas características clínicas quando utilizada em baixas concentrações, quando depositada no espaço epidural produz ótimo bloqueio sensitivo e um baixo envolvimento motor. Também promove uma moderada hipotensão que tenderá a uma diminuição do sangramento no trans-cirúrgico (GALLACCI *et al.*, 2012).

Para avaliação do bloqueio motor pelo anestésico local, é observada a incapacidade de o animal sustentar seu próprio peso ou pela determinação do tônus muscular por flexão dos

membros. Já o bloqueio sensitivo em cães é verificado pelo pinçamento completo, com uma hemostática, da base da unha do 2º ao 5º dedo e também pelo pinçamento dos dermatomos cutâneos (GOMEZ DE SEGURA *et al.*, 2000; TOBIAS e JOHNSTON, 2012; DE LAHUNTA *et al.*, 2015).

5. DOENÇA DO DISCO INTERVERTEBRAL

A doença do disco intervertebral (DDIV) é causa comum de déficits neurológicos nos cães, especialmente nos condrodistróficos como os da raça Dachshund, com prevalência 19 a 24 %, exibindo uma predisposição para essa enfermidade, visto que apresentam menor espaço epidural quando comparado com as outras raças de cães, o que leva à compressão medular severa responsável por paresia nessa raça (LECOUTEUR e CHILD, 1997; BRISSON, 2010; MARIONI-HENRY, 2010).

Acredita-se que a sua etiologia está relacionada com degeneração do disco intervertebral, e fatores mecânicos e anatômicos, genética, hipotireoidismo, doença autoimune e traumatismo, podem levar à extrusão do disco (LECOUTEUR e CHILD, 1997). Sendo a sintomatologia variando, desde ataxia, claudicação, dor de leve a severa, perda da propriocepção, podendo levar à paralisia e até a óbito (TOOMBS e WALTERS, 2007; BRAUND, 2012).

Na síndrome toracolombar tem como principais discos afetados os situados entre T₁₂-L₃, sendo mais comum em Dachshund os discos T₁₂-T₁₃ e T₁₃-L₁ (BRISSON, 2010).

A estabilidade da coluna conta com ligamento e o disco intervertebral. Cães com hérnia toracolombar agudas podem manifestar sintomas clínicos com lesão em espaço T₉-T₁₀, o ligamento intercapital normalmente impede extrusão do núcleo pulposo em discos craniais e médios, mas 65% das hérnia tipo I ocorrem entre T₁₁-T₁₂, T₁₂-T₁₃, T₁₃-L₁ e L₁-L₂ (HENT, 2015).

A compressão medular é um efeito em massa causada por aumento da pressão no interior do canal vertebral, podendo existir vários graus de compressão na doença do disco intervertebral dependentes do volume da massa, do diâmetro do canal vertebral (mais grave na região torácica) e de grau de desidratação do material do núcleo pulposo externo (BERGMAN *et al.*, 2000). Já nos casos de compressão por fraturas e luxações vertebrais, o

trauma medular é causado por fragmentos ósseos e coágulos (CAMBRIDGE e BAGLEY, 1997).

A indicação geral para descompressão medular é cirúrgica, por meio da remoção de parte das vértebras e da massa invasora do canal vertebral (COATES *et al.*, 2007). Os procedimentos mais empregados para descompressão toracolombar são a laminectomia e hemilaminectomia, a corpectomia, minihemilaminectomia, pediclectomia, pediclectomia estendida e pediclectomia parcial. São procedimentos rápidos, mas geradores de dor severa (BRISSON, 2010).

6. ANALGESIA PÓS-OPERATÓRIA

O manejo da dor pós-operatória torácica é ideal para proporcionar analgesia e efeitos colaterais mínimos por vários dias, sem recorrer a medicação de resgate. A ausência de dor permite a respiração profunda e evita complicações pulmonares comuns após a cirurgia, como atelectasia pulmonar (TOBIAS e JOHNSTON, 2012; DE LAHUNTA *et al.*, 2015).

Muitas comparações foram feitas do uso anestésico local sozinho, de opióides sozinho ou da sua combinação nas anestésias epidurais lombares. Constatações gerais sugerem que a combinação proporciona melhor analgesia em movimento, com menos hipotensão, do que com o uso de anestésico local por si só (FANTONI, 2012; OTERO, 2013).

Um dos estudos mais completos de danos neurológicos, como após complicação da analgesia epidural torácica, foi realizado pelo Giebler e colegas (1997). Ausência de sequelas neurológicas permanentes foi relatada em 4.185 pessoas, embora a colocação do cateter sem sucesso ocorreu em 1 de 93 pacientes e lesões de nervos periféricos em 1 de 174. A incidência de perfuração dural foi de 1 em 140 doentes, mas era menos comum em locais de inserção mais elevados.

7. REFERÊNCIAS BIBLIOGRÁFICAS

AFZAL, A.; HAIDER, N.; ROSENQUIST, R. W. Thoracic epidural anesthesia in the perioperative period. *Techniques in Regional Anesthesia and Pain Management*. v. 6, n. 2, p. 50-55, 2002.

AGUIAR, A. J. A.; LUNA, S. P. L.; OLIVA, V. N. L. S.; CASTRO, G. B. Continuous infusion of propofol in dogs premedicated with methotrimeprazine. *Veterinary Anaesthesia and Analgesia*. v.28, p. 220-224, 2001.

AHLERS, O.; NACHTIGALL, I.; LENZE, J.; GOLDMAN, A.; SCHULTE, E.; HOHNE, C.; FRITZ, G.; KEH, D. Intraoperative thoracic epidural anaesthesia attenuates stress-induced immunosuppression in patients undergoing major abdominal surgery. *British Journal of Anaesthesia*. v. 101, n.6, p.781-87, 2008.

ARIAS, M. V. B.; SEVERO, M. S.; TUDURY, E. A. Trauma medular em cães e gatos: revisão da fisiopatologia e do tratamento médico. *Semina: Ciências Agrárias*, Londrina, v. 28, n. 1, p. 115-134, 2007.

AUROY, Y.; NARCHI, P.; MESSIAH, A.; *et al.* — Serious complications related to regional anesthesia: results of a prospective survey in France. *Anesthesiology*. v.87. p. 479-486, 1997.

AUROY, Y.; BENHAMOU, D.; BARQUES, L. *et al.* Major complications of regional anesthesia in France: the SOS regional anesthesia hotline service. *Anesthesiology*. v. 97, p.1274-1280, 2002.

AZEVEDO, M. P.; NUNES, B. C.; PEREIRA, A. C. M. P.; LACERDA, M. A.; OEST, F. Dor aguda. In: CAVALCANTI, I. L.; MADDALENA, M. L. *Dor*. Rio de janeiro: SAERJ. P. 95-166, 2003.

BERGMAN, R.; LANZ, O.; SHELL, L. A review of experimental and clinical treatments for acute spinal cord injury. *Veterinary Medicine*, Chicago, p.855-866, 2000.

BESSA, P. R. N.; COSTA, V. V., ARCI, E. C. P.; FERNANDES, M. C. B., SARAIVA, R. A. A Anestesia Peridural Torácica Realizada com Segurança no Paciente Anestesiado. Estudo de uma Série de Casos. *Rev Bras Anesthesiol* , v.58, p. 354-362, 2008.

BOJRAB, M. J. Mecanismos das doenças em cirurgia de pequenos animais. [Ed. Roca](#). 1040p, 2014.

BONAFINE, R. Manifestações Clínicas da Dor em Pequenos Animais. In: OTERO, P. E. Dor Avaliação e Tratamento em Pequenos Animais. São Caetano do Sul, Intermédica. p. 88, 2005.

BRAUND, K. G. Degenerative and compressive structural disorders. Braund's neurology in small animals - Localization, Diagnosis and Treatment, Ithaca New York, 2003. Disponível em: http://www.ivis.org/special_books/Braund/braund17/chapter_frm.asp?LA=1. Acesso em: jan. 2012.

BRISSON, B. A. Intervertebral disc disease in dog. *Veterinary Clinics of North America. Small Animal Practice*, Philadelphia, v. 40, n. 5, p. 829-858, 2010.

BROMAGE, P. R. Mechanism of action of extradural analgesia. *Br J Anaesth*. v. 47, p.199–211, 1975.

CAMPOS, J. H. Progress in lung Separation. In: KLAFTA, J. M. Advances in anesthesia and pain management. *Thoracic Surgery Clinics*. v. 15, p.71-83, 2005.

CAMARGO, J. P.; FUTEMA, F.; BECHARA, J. N. Dor em Pequenos Animais: como estabelecer um diagnóstico preciso e precoce? *Nosso Clínico*, ano 10, n. 59, p.24-30, 2007.

CAMBRIDGE, A. J.; BAGLEY, R. S. Traumatismo espinal: evaluación clínica e tratamiento. *Waltham Focus*, London, v.7, n.3, p.20-26, 1997.

COATES, J. R.; HOFFMAN, A. G.; DEWEY, C. D. Abordagens cirúrgicas ao sistema nervoso central. In: SLATTER, D. Manual de cirurgia de pequenos animais. 3. ed. São Paulo: Manole, v. 78, p. 1148-1162, 2007.

CHIERICHETTI A. L.; ALVARENGA, J. Afecção degenerativa do disco intervertebral toracolombar: revisão. *Clínica Veterinária*. v.22, p. 25-30, 1999.

CHRISMAN, C.; MARIANI, C., PLATT, S.; CLEMMONS, R. *Neurologia para o clínico de pequenos animais*. Roca, São Paulo. 336p. 2005.

COLLIER, C. B. The intradural space: the fourth place to go astray during epidural block. *Int J Obstet Anesth*, v. 19, n. 2, p. 133-141, 2010.

CRAWFORD, O. B.; OTTESEN, P.; BUCKINGHAM, W. W.; BRASHER, C. A. Peridural anesthesia in thoracic surgery. A review of 677 cases. *Anesthesiology*. v. 12, p. 73-95, 1951.

CURATOLO, M.; SCHNIDER, T. W.; PETERSEN-FELIX, S.; *et al.* Um procedimento de busca direta para otimizar combinações de bupivacaína peridural, fentanil e clonidina para analgesia pós-operatória. *Anesthesiologia*. v. 92, p. 325-37, 2000.

DAVIS, R. F.; DEBOER, L. W. V.; MAROKO, P. R. Thoracic epidural anesthesia reduces myocardial infarct size after coronary artery occlusion in dogs. *Anesth Analg*. v.65, p.711-7, 1986.

DE LAHUNTA, A.; GLASS, E.; KANT, M. Small animal spinal cord diseases. In: DE LAHUNTA, A.; GLASS, E.; KANT, M. *veterinary neuroanatomy and clinical neurology*. 4th ed. St. Louis, MO: Elsevier, p. 257-303; 2015.

DI MARCO, A. F.; ROMANIUK, J. R.; KOWALSKI, K. E.; SUPINSKI, G. S. Efficacy of combined inspiratory intercostal and expiratory muscle pacing to maintain artificial ventilation. *Am. J. Respir. Crit. Care Med*. v. 156, p. 122–126, 1997.

DYCE, K.M.; SACK, W.O.; WENSING, C.J.G. **Tratado de anatomia veterinária**. 4. ed. Rio de Janeiro: Elsevier, 2010.

FANTONI, D. Tratamento da dor na clinica de pequenos animais. Elsevier.ed. Rio de Janeiro. p.199-209, 2012.

FANTONI, D. T.; MASTROCINQUE, S. Fisiopatologia e Controle da Dor. In: FANTONI, D.T.; CORTOPASSI, S. R. G. *Anestesia em Cães e Gatos*. São Paulo: Rocca. p. 323-334, 2002.

FANTONI, D. T.; CORTOPASSI, S. R. G. *Anestesia em cães e Gatos*. Roca.ed. São Paulo: 230p. 2012.

FOSSUM, T. W. *Cirurgia da sistema respiratório*. In_: *Cirurgia de Pequenos Animais*. Rio de Janeiro: Elsevier. 4° ed. p. 1216-1246, 2014.

FLORIANO, B. P.; OLIVEIRA, G. C. V.; VIVAN, M. C. R.; OLIVA, V. N. L. S. Lactato sanguíneo na avaliação dos efeitos da peridural torácica em cães anestesiados pelo isoflurano. *Ciência Rural*, Santa Maria, v.40, n.3, p.574-579, 2010.

FRANQUELO, C.; TOLEDO, A.; MANUBENS, J.; CRISTOFOL, C.; ARBOIX, M. Bupivacaine disposition and pharmacologic effects afther intravenous and epidural administration in dogs. *American Journal of Veterinary Research*. v. 56, p. 1087-80, 1995.

FUJIKAWA, Y. F., NEVES, A., BRASHER, C. A. *et al.* Epidural anesthesia in thoracic surgery. *J Thorac Surg*. v.17, n.1, p.123-34, 1948.

FUNAYAMA, T.; AIDA, S.; MATSUKAWA, T.; *et al.* Systemic, but not pulmonary, hemodynamics are depressed during combined high thoraco-cervical epidural and general anesthesia in dogs. *Can. J. Anesth*. v. 50, n. 5, p. 454–459, 2003.

FUTEMA, F. Técnicas de anestesia local. In: FANTONI, D.T.; CORTOPASSI, S.R.G. *Anestesia em cães e gatos*. São Paulo: Rocca. p.310-332, 2010.

GALLACCI, M.; LUNA, S. P. L.; CAVALCANTE, W. L. G. Anestésicos locais. In: BARROS, C. M.; STASI, L. C. *Farmacologia veterinária*. p.168-177. 2012.

GANEM, E. M.; VIANNA, P. T. G.; MARQUES, M; *et al.* Efeitos da Administração Subaracnóidea de Grandes Volumes de Lidocaína a 2% e Ropivacaína a 1% sobre a Medula Espinhal e as Meninges. Estudo Experimental em Cães. *Rev. Bras. Anesthesiol*, v. 53, n. 3, p. 351-360, 2003.

GIEBLER, R. M.; SCHERER, R. U.; PETERS, J. Incidência de complicações neurológicas relacionadas à cateterização peridural torácica. *Anesthesiology*. v. 86, p. 55-63, 1997.

GOMEZ DE SEGURA, I. A.; VAZQUEZ, I.; MIGUEL, E. D. Antinociceptive and motor-blocking action of epidurally administered IQB-9302 and bupivacaine in the dog. *Regional Anesthesia and Pain Medicine*. v. 25, n.5, p.522-8, 2000.

GOULD, T. H.; GRACE, K.; THORNE, G.; THOMAS, M. Efeito da anestesia peridural torácica sobre o fluxo de sangue ao cólon. *Br J Anaesth*. v. 89, p. 446-51, 2002.

GOUVEIA, M. A.; RIBEIRO, R. C. Anestesia peridural cervico-torácica. Apreciação clínica. *Rev Bras Anesthesiol*. v. 24, p.238-248, 1974.

GRICHNIK, K. P. Advances in the management of one-lung ventilation, em: *Progress in thoracic anesthesia*. Baltimore, Lippincott Williams & Wilkins, 2004.

GROEBEN, H. Epidural Anesthesia and pulmonary function. *Journal of Anesthesia*. v. 20, p.290-99, 2006.

HALL, L. W.; CLARKE, K. H.; TRIM, C. M. General principle of local analgesia In: *Veterinary anaesthesia*. 10. ed. London: Saunders. cap. 14, p. 225-244, 2001.

HANSEN, B.D. Epidural catheter analgesia in dogs and cats: Technique and review of 182 cases (1991-1999). *Journal of Emergency and Critical Care*, v.11, n.2, p. 96-103, 2001.

HELLYER, P. W.; ROBERTSON, S. A.; FAILS, A. D. Dor: conceitos e manejo. In: Lumb & Jones: *Anestesiologia e analgesia veterinaria*. 4ed. Baltimore:Williams & Wilkins. p. 38-66, 2013.

HOGAN, Q. Distribuição de solução no espaço epidural: exame por cryomicrotome seção. *Regional Anesthesia and Pain Medicine*. v.27, p.150-156, 2002.

HOTVEDT, R.; REFSUM, H.; PLATOU, E. S. Cardiac electrophysiological and hemodynamic effects of 3-adrenoceptor blockade and thoracic epidural analgesic in the dog. *Anesth. Analg.*, Baltimore, v.63, n.9, p. 817-824, 1984.

JACOBINA, G. C. Uso da ropivacaína ou levobupivacaina na anestesia epidural toracolombar em cães. *Dissertação (Mestrado)* – Universidade Federal de Uberlândia, 51f, 2009.

JONES, R. S. Epidural analgesia in the dog and cat. *Vet J*, v. 161, n. 2, p. 123-131, 2001.

KLAFKA, J. M. Advances in lung isolation for chest surgery, em: Slinger P.D. Progress in thoracic anesthesia. Baltimore, Lippincott Williams & Wilkins. 2945p, 2004.

KLAUMANN, P. R.; OTERO, P. E. Anestesia locorreional em pequenos animais. Roca, São Paulo-SP, 269p, 2013.

KOCH, M.; BLOMBERG, S.; EMANUELSSON, H. Thoracic epidural anesthesia improves global and regional left ventricular function during stress-induced myocardial ischemia in patients with coronary artery diseases. *Anesth Analg*. v.7, p. 625-630, 1990.

KÖNIG, H. E.; LIEBICH, H. G. *Anatomia dos Animais Domésticos*. Texto e Atlas Colorido. Porto Alegre: Artmed. v.2, 399p., 2004.

LÁZÁR, G.; KASZAKI, J.; ÁBRAHÁM, S.; *et al.* Thoracic epidural anesthesia improves the gastric microcirculation during experimental gastric tube formation. *Surgery*. v.134, p. 799-805, 2003.

LeCOUTEUR, A.; CHILD, G. Afecções da medula espinal. In: ETTINGER, S.J.; FELDMAN, E.C. *Tratado de medicina interna veterinária*. 4.ed. São Paulo: Manole. v.1, p.892-977, 1997.

LIU, P. L.; FELDMAN, H. S.; GIASI, R.; *et al.* Comparative cns toxicity of lidocaine, etidocaine, bupivacaine, and tetracaine in awake dogs following rapid intravenous administration. *Anesth Analg.* v.4, p.375, 1983.

LORENZ, M. L.; KORNEGAY, J. N. *Neurologia Veterinária.* 4ed. São Paulo: Manole. 467p, 2006.

LUNA, S. P. L. Dor, analgesia e bem estar animal. *ANAIS - I Congresso Internacional de Conceitos em Bem-estar Animal*, p. 16-18, 2006.

LYNCH, C. Depression of myocardial contractility in vitro by bupivacaine, etidocaine, and lidocaine. 3ed. *Anesth Analg.* v. 6, p.551, 1986.

MARIONI-HENRY, K. Feline spinal cord diseases. *Veterinary Clinical Small Animal*, v. 40, n. 5, p. 1011-1028, 2010.

MASSONE, F. *Anestesiologia Veterinária - Farmacologia e Técnicas.* 5ª ed., Rio de Janeiro: Guanabara Koogan. 571p. 2008.

MEIJ, B. Cervical and thoracolumbar disc disease: diagnosis and treatment. The world small animal veterinary association congress, 2005, Mexico City. *Proceedings...* México City, 2005. Disponível em <http://www.vin.com/proceedings/Proceedings.plx?CID=WSAVA2005&PID=11224&O=Generic>. Acessado em 18 nov. 2013.

MEISSNER, A.; ROLF, N.; VAN, AKEN, H. - Thoracic epidural anesthesia and the patient with heart disease: benefits, risks, and controversies. *Anesthesia & Analgesia.* v. 85, p. 517-528, 1997.

MOEN, V.; DAHLGREN, N.; IRESTEDT, L. — Severe neurological complications after central neuraxial blockades in Sweden 1990-1999. *Anesthesiology.* v. 101, p. 950-959, 2004.

MOLLER, R. A.; COVINO, B. G. Cardiac electrophysiologic effects of lidocaine and bupivacaine. *Anesthesia & Analgesia*. v. 2, p. 107, 1988.

MORAES, A. N.; BEIER, S. L.; ROSA, A. C. Introdução à anestesia locorregional. IN: KLAUMANN, P. R.; OTERO, P. E. *Anestesia locorregional em pequenos animais*. Ed Rocas, São Paulo, p. 65-95, 2013.

MUIR III, W. W.; HUBBELL, J. A. E.; BEDNARSKI, R. M.; SKARDA, R. T. *Handbook of Veterinary Anesthesia*. 4 th ed., Saint Louis: Mosby. 656p. 2007

NOLAN, A. M.; FLECKNELL, P.; WATERMAN-PEARSON, A. *Pain management in animals*. London: W. B. Saunders, p. 21, 2000.

OLIVEIRA, G. C. V. Avaliação da eficácia e dos efeitos respiratórios da anestesia peridural torácica em cães / Guillermo Carlos Veiga de Oliveira. – Botucatu : [s.n.], 2009 *Dissertação* (mestrado) – Universidade Estadual Paulista, Faculdade de Medicina Veterinária e Zootecnia, Botucatu, 2009.

OLIVEIRA, G. C. V.; VIVAN, M. C. R.; DIAS, B. P.; FLOREANO, B. P.; MENEGHETI, T. M.; OLIVEIRA, V. N. L.S. Viabilidade da técnica de anestesia epidural torácica em cães. *Veterinaria e Zootecnia*. v. 17, n.1, 2010.

OTERO, P. E. Anestesia locorregional do neuroeixo. IN: KLAUMANN, P. R.; OTERO, P. E. *Anestesia locorregional em pequenos animais*. Ed Rocas, São Paulo, p. 135-176, 2013.

PADDLEFORD, R. R. Manual de anestesia em pequenos animais. São Paulo: Roca, 2001.

PLATT, S. R.; ABRAMSON, C. J.; GAROSI, L. S. Administering corticosteroids in neurologic diseases. *Compendium on Continuing Education for the Practicing Veterinarian*, Princeton, v.27, n.3, p.210-220, 2005.

RAYMER, P. G. Con: Every postthoracotomy patient does not deserve Thoracic Epidural Analgesia. *Journal Cardiothoracic and Vascular Anesthesia*. v. 13, n.3, p. 355-357, 1999.

ROCHA, L. M. S.; MASSONE, F. Estudo anatomo-anestesiológico do segmento lombar (L1 a L6) em cães. *Brazilian Journal of Veterinary Research and Animal Science*, São Paulo, v. 43, n. 2, p. 167-177, 2006.

ROLF, N.; VAN DE VELDE, M.; WOUTERS, P. F.; *et al.* Thoracic epidural anesthesia improves functional recovery from myocardial stunning in conscious dogs. *Anesthesia & Analgesia*. v.83 p.935-40, 1997.

SCHWARTE, L. A.; PICKER, O.; HOHNE, C.; *et al.* Effects of thoracic epidural anaesthesia on microvascular gastric mucosal oxygenation in physiological and compromised circulatory conditions in dogs. *British Journal of Anaesthesia*. v. 93, n.4, p.552– 559, 2004.

SKARDA, R. T.; TRANQUILLI, W. J. Técnicas de anestesia e analgesia local e regional: equinos. In: TRANQUILLI, W. J.; THURMON, J. C.; GRIMM, K.A. Lumb & Jones Anestesiologia e Analgesia veterinária. 4.ed. São Paulo:Roca. p.660-700, 2013.

SHARP, N. J. H.; WHEELER, S. J. Thoracolumbar diseases disc. In: *Small animal spinal disorders. Diagnosis and surgery*. 2.ed. Philadelphia: Elsevier Mosby, p.121-159, 2005.

SIMPSON, S. T. Intervertebral disc disease. *Veterinary Clinics of North America: Small Animal Practice*, v.22, n.4, p.889-897, 1992.

SLINGER, P. Pro: Every postthoracotomy patient deserves Thoracic Epidural Analgesia. *Journal Cardiothoracic and Vascular Anesthesia*. v.13, p.350-354, 1999.

SPERHACKE, D.; GEIER, K. O.; ESCHILETTI, J. C. High thoracic epidural anesthesia associated or not to low thoracic epidural anesthesia in outpatient procedures: clinical implications. *Revista Brasileira de Anestesiologia*, v.54, n.4, p.479-490, 2004.

TOBIAS, K.M.; JOHNSTON, S.A. *Veterinary Surgery Small Animal*. vol. 1. Missouri: Elsevier Saunders. p. 374-387, 2012.

TOOMBS, J. P.; WATERS, D. J. Afecção do disco intervertebral. In: SLATTER, D. *Manual de cirurgia de pequenos animais*. 3. ed. São Paulo: Manole, v. 1, p. 1193-1208, 2007.

TORSKE, K. E.; DYSON, D. H. Epidural Analgesia and Anesthesia. *Veterinary Clinics of North America: Small Animal Practice*, v. 30, n. 4, p. 859- 874, 2000.

TRANQUILLI, W. J. Fisiologia da dor aguda. In: GREENE, S. A. *Segredos em anestesia veterinária e manejo da dor*. Porto Alegre: Artmed. p. 399-402, 2004.

TUDURY, E. A.; POTIER, G. M. A. *Tratado de técnica cirúrgica veterinária*. São Paulo: MedVet, 480p. 2009.

TUDURY, E. A.; FERNANDES, T. H. T.; FIGUEIREDO, M. L.; ARAÚJO, B. M.. Volume de bupivacaína para anestesia espinal no bloqueio toracolombar de cães e sua viabilidade em neurocirurgias medulares descompressivas. In: XIII jornada de ensino, pesquisa e extensão - xiii jepex, 2013, recife. *anais da XIII jornada de ensino, pesquisa e extensão - XIII JEPEX*. Recife: UFRPE, 2013.

TUDURY, E. A.; FERNANDES, T. H. T.; FIGUEIREDO, M. L.; ARAÚJO, B. M.; BONELLI, M. A.; SILVA, A. C.; SANTOS, C. R. O. Anestesia epidural na cirurgia descompressiva lombossacral de cães. *Arquivo Brasileiro de Medicina Veterinária e Zootecnia*, v.66, n.3, p.787-796, 2014.

VALVERDE, A.; DOHERTY, T. J.; HERNANDEZ, J.; *et al.* Effect of lidocaine on the minimum alveolar concentration of isoflurane in dogs. *Veterinary Anaesthesia and Analgesia*, v. 4, p.264, 2004.

VASCONCELOS, E. Cancer of the oesophagus: original technique for total oesophagectomy. *Dis Chest*. v. 10, p. 471-480, 1944.

VILELA, L. M.; TUDURY, E. A. Toracotomia: Procedimentos Pré, Trans e Pós-Operatórios. In: ; TUDURY, E. A ; POTIER, G. M. A. *Tratado de Técnica Cirúrgica Veterinária*. 1ªed. São Paulo: MedVet, p. 263-286, 2009.

VILELLA, A. C. V. Anestesia epidural toracolombar com lidocaína à 2% ou lidocaína hiperbárica a 5 % pelo uso do cateter epidural totalmente implantado por cães. *Dissertação de mestrado*, São Paulo, 2012.

WATWIL, M.; SUNDBERG, A.; OLSSON, J.; *et al.* Thoracolumbar epidural anaesthesia blocks the circulatory response to laryngoscopy and intubation. *Acta Anaesthesiologica Scandinavica*. v. 31, p. 529-531, 1987.

WELLIS, V.; HAMMER, G. B. Regional anesthesia and pediatric cardiac surgery. *Techniques in Regional Anesthesia and Pain Management*. v. 6, n. 3, p. 115-122, 2002.

WETMORE, L.A.; GLOWASKI, M.M. Epidural analgesia in veterinary critical care. *Clinical Techniques Small Animal Practice*. v.15, p.177-188, 2000.

1º ARTIGO CIENTÍFICO

**Determinação do volume de solução necessário para bloqueio espinal
toracolombar em cães**

2º ARTIGO CIENTÍFICO

**Thoracolumbar spinal anesthetic block, via epidural catheter, in neurosurgeries
in Dachshund dogs**

Thoracolumbar spinal anesthetic block, via epidural catheter, in neurosurgeries in Dachshund dogs

E. A. Tudury¹, T. H. T. Fernandes¹, M. L. Figueiredo¹, B. M. Araújo¹ & M. A. Bonelli¹

¹ Department of Veterinary Medicine, UFRPE, Brazil

Corresponding author:

Thaiza Helena Tavares Fernandes, Rua Antônio de Castro, 61 apt 103, 52070-080, Recife – PE – Brazil. E-mail: thaizavet@gmail.com, telephone: (81)99946-7347.

Abstract

Dachshund dogs often suffer from intervertebral disc disease and need to be anesthetized for surgical decompression. Thoracolumbar decompression is a surgical procedure associated with severe pain. Regional anesthesia is considered to be valuable for pain control. A thoracic epidural block using an epidural catheter allows administering analgesics and anesthetics in the spinal canal, thus it provides analgesia in preoperative, intraoperative and postoperative periods. The aim of the current experimental study was to evaluate the efficacy of the thoracolumbar epidural block technique in Dachshund dogs subjected to decompression neurosurgery in this region due to intervertebral disc disease. Thirty male and female Dachshunds with spinal cord compression caused by intervertebral disc extrusion were enrolled. The physiological and anesthetic data collected through the monitoring of these patients were used to compare the surgeries performed with and without thoracolumbar epidural anesthesia. The epidural block was advantageous in comparison to the use of general anesthesia alone, since it permitted maintaining the patients in a superficial anesthetic plane during surgery, with less cardiovascular and respiratory depression. Given the lower consumption of inhalant anesthesia and the absence of motor and sensory response to stimuli, the thoracolumbar epidural block performed was 100% successful. None of the dogs in the experimental group showed arterial hypotension derived from the thoracolumbar epidural block. Based on the results obtained, it can be concluded that the thoracolumbar junction

epidural block performed by local anesthetic injection via a catheter placed at L₁S₁ is a viable technique to be used in Dachshund dogs, since it provides appropriate anesthesia to the surgical area, so that it can be used as complementary anesthesia in thoracolumbar decompression surgeries due to IVDD.

Keywords: thoracolumbar epidural, neurosurgery, spinal anesthesia, IVDD

Introduction

Intervertebral disc disease (IVDD) is a common cause of neurological deficits in dogs, especially in chondrodystrophic dogs such as Dachshunds, who have a prevalence of 19-24% for this disease. This breed is predisposed to this disease since it has a smaller epidural space than other large dog breeds, fact that leads to severe spinal cord compressions that cause paresis or paralysis (Lecouteur & Child 1997; Brisson 2010; Marioni-Henry 2010).

It is believed that the IVDD etiology is related to intervertebral disc degeneration, mechanical, anatomical, and genetic factors, hypothyroidism, autoimmune disease, and injury (Lecouteur & Child, 1997). Compression in the thoracolumbar syndrome happens in discs located between T₁₂-L₃. Dachshunds often present compression in the T₁₂-T₁₃ and T₁₃-L₁ discs (Brisson 2010).

The spinal surgery performed in dogs and cats is based on three procedures, namely: decompression, fixation, and exploration. Spinal cord decompression is achieved by removing part of the vertebral arch and the structures that occupy space in the spinal canal. Thoracolumbar spine decompression techniques comprise (unilateral and bilateral) hemilaminectomy, mini-hemilaminectomy, corpectomy, and dorsal laminectomy (Sharp & Wheeler 2005), which cause severe postoperative pain (Muir III et al. 2007; Brisson 2010). The early use of medications and/or specific surgical procedures able to preserve the structural integrity of the spinal cord neuropil can make the difference between recovery of motor function and paralysis (Arias et al. 2007).

The use of anesthetic blocks has become a standard procedure in human anesthesiology (Oliveira 2009). Overall, the anesthesiologist may use local anesthetics to minimize the effects of general anesthesia and to control transoperative and postoperative pain (Otero 2013).

Thoracic epidural anesthesia is a widespread practice in human medicine. It may cause circulatory changes related to the sympathetic block in T₄ and T₈, with negative chronotropism and inotropism, in addition to reduced cardiac contraction (Sperhacker et al. 2004). It is used in plastic surgeries, such as mammoplasties, in thoracotomy postoperative analgesia and, less often, in breast cancer surgical interventions. As recommended by Vilela and Tudury (2009), it is an alternative technique for analgesia in the chest region, since it shows high-quality analgesia for post-thoracotomy acute pain, thus allowing patients to receive analgesic doses in quantities proportional to the intensity level of their pain. However, it is not clinically used in dogs due to the difficulties involved in its implementation.

The most obvious limitation to the technique lies on the anatomical features of the canine thoracic vertebrae, which hinder an intervertebral thoracic puncture (Oliveira et al. 2010). Epidural anesthesia, in spite of being an old technique, has been widely used due to benefits such as the use of low doses of medications and general anesthetics, few side effects, the promotion of transoperative and postoperative analgesia, and the possibility of performing surgeries in more superficial anesthetic planes (Muir III et al. 2007; Massone 2008; Futema 2010; Otero 2013; Skarda & Tranquilli 2013).

Several local anesthetics have been used to obtain epidural anesthesia in dogs, including bupivacaine. Bupivacaine inhibits nerve conduction by blocking the sodium channels and by producing a regional anesthesia, which is more powerful and long-lasting than lidocaine. It tends to provide more sensory than motor block, and this feature increases the postoperative analgesia period (Franquelo et al. 1995; Abelson et al. 2011).

The motor block is assessed by checking the animal's inability to sustain its own weight or by determining the muscle tone in bending the limbs. On the other hand, the sensory block in dogs is verified by using a hemostatic clamp to compress the nail base from the 2nd to the 5th digit and also by clamping the cutaneous dermatomes (Gomez De Segura et al. 2000).

Nerve blocks using local anesthetics are able to relieve and neutralize severe pain. In addition, they enable the application of a more superficial transoperative general anesthesia and cause less cardiovascular and respiratory disorders, thus reducing the anesthetic risk (Busson 2010; Otero 2013; Skarda & Tranquilli 2013). Tudury and colleagues (2013) had already reported it, specifically for spinal surgeries of lesions at L₇S₁, and they presented the anesthetic benefits of its use. Since the thoracolumbar epidural block is a type of regional anesthesia, it could meet the aforementioned requirements to relieve the pain generated by thoracolumbar spinal surgeries.

The aim of the current experimental study was to evaluate the efficacy and benefits of the thoracolumbar epidural block technique used in Dachshund dogs undergoing disc decompression surgery.

Materials and Methods

The research protocol was approved by the Ethics Committee on Animal Research and Animal Welfare of the Federal Rural University of Pernambuco (UFRPE), under license number 0001/2011. All bioethical guidelines were followed and the minimum number of animals needed to obtain reliability index was used.

Thirty male and female Dachshund dogs treated by the Orthopedics and Neurosurgery Veterinary staff were enrolled in the experiment.

A history was obtained for each patient, as well as clinical and neurological examination, complete blood count, urinalysis, serum biochemistry analysis of urea and

creatinine, clotting and bleeding time tests, blood pressure, and electrocardiogram. Simple or contrast radiographs of the thoracolumbar spine in the lateral and ventrodorsal projections and/or computed tomography were performed in order to assess the presence of intervertebral disc material compressing the spinal cord.

Premedication (PAM) and anesthetic induction of the patients was performed with 5% tramadol hydrochloride (3 mg.kg^{-1} , intramuscular - IM) followed by 0.5% diazepam (0.3 mg.kg^{-1}) as pre-anesthetic, 10 mg/ml propofol (5 mg.kg^{-1} , intravenous - IV) for induction. After confirmation of jaw relaxation and loss of the laryngeal reflex, the dogs were intubated using a Magil tube with the appropriate size for each patient. Anesthesia was maintained using isoflurane diluted in 100% oxygen, with a universal vaporizer, with the patient in an adequate anesthetic plane.

The prophylactic antibiotic therapy and anti-inflammatory medication were administered 30 minutes before the skin incision using cephalothin sodium (25mg.kg^{-1} , IV) and meloxicam (0.2 mg.kg^{-1} subcutaneous - SC), respectively.

Regarding the thoracolumbar epidural anesthetic technique, 15 out of the 30 patients (EG - experimental group) had the lumbosacral site prepared by clipping of the fur, followed by antisepsis with alcohol and chlorhexidine. The length of the space between T₉-L₁ was then measured (Fig. 1), and a fenestrated cloth drape placed at L₇-S₁. The distance between the spinous processes from L₇ to L₁ was also measured. Subsequently, epidural puncture was performed in the lumbosacral space using a Tuohy needle (Fig. 2). The catheter was then introduced up to the L₁ vertebra and a 0.5% bupivacaine solution was injected at a volume of 0.045 mL/cm of the vertebral length between T₉-L₁, according to a prior investigation conducted by the authors of the current experiment. The occurrence of anesthesia in the region was verified through the absence of the cutaneous trunci reflex and point of cutoff//

block level, and through the response to superficial pain tests. Next, the thoracolumbar spinal decompression surgery was performed by hemilaminectomy and therapeutic disc fenestration.

The control group (CG – no anesthetic block) did not have an epidural catheter inserted or bupivacaine injection.

Systolic blood pressure (SBP), diastolic blood pressure (DBP) and mean arterial pressure (MAP) were measured (in mmHg) by oscillometry using a multiparameter monitor with a blood pressure cuff connected to the right thoracic limb.

The respiratory function (f_R) was measured in movements per minute (mpm) by observing the rebreathing (reservoir) bag of the anesthesia machine and by reading (%) the oxyhemoglobin saturation (SpO_2) in a monitor that showed the information gathered by sensors placed on the animal's tongue. A sensor connected to the endotracheal tube was used to measure the exhaled CO_2 pressure// partial pressure of exhaled CO_2 .

The rectal temperature (T) was measured in degrees Celsius ($^{\circ}C$) using a thermometer connected to the multiparameter monitor.

The inhaled anesthetic consumption (ISOmL) was measured in mL per hour, which was calculated based on the difference between the volume placed at the beginning and what was left in the vaporizer, according to the graduated scale. The extubation time (T_{ex}), in minutes, was measured between the interruption in isoflurane supply and the spontaneous expulsion of the endotracheal tube. The total surgery time (in minutes) was also recorded, from the skin incision until the removal of the Backhaus clamps.

The occurrence of pain was investigated through blood sample collection for glucose testing before surgery (pre-PAM) and at the end of the procedure (when the animal was recovering from anesthesia). The amount of cortisol was also measured in these blood samples.

All these parameters were measured before PAM (M0), 30 minutes after the epidural block (M1), after opening the spinal canal (M2), as well as 60 minutes (M3) and 90 minutes (M4) after hemilaminectomy. The data collected from monitoring of these patients were used to compare the surgeries performed with (EG) and without (CG) thoracolumbar epidural anesthesia.

Specialized equipment consisting of an 18G Tuohy needle, 16G epidural catheter and anesthetic with 0.5% bupivacaine without epinephrine were used to perform the thoracolumbar epidural block.

After the surgery, in the anesthetic recovery phase, the cutaneous trunci, patellar, and flexor reflexes were checked, as well as the sensitivity to deep and superficial pain. ECG and blood pressure were used to monitor the level of suffering. The patients received anti-inflammatory (0.1 mg.kg^{-1} meloxicam, SID, orally) and antibiotics (30 mg.kg^{-1} cephalixin, TID, orally) for 7 days, and analgesics (3 mg.kg^{-1} tramadol, TID, orally) for 4 days. The dogs were reassessed periodically and the amount of analgesic was increased according to their individual need.

The patients' vital functions (temperature, respiratory and heart rates, hydration), breathing pattern (thoracic, abdominal or thoracoabdominal patterns), and behavior (prostrate, normal) were assessed after anesthetic recovery and 24 hours after surgery. In addition, neurological examinations were performed (to determine possible spinal cord injury resulting from the procedure) 7 and 14 days after surgery.

The results were expressed as: mean, standard deviation and median in all moments (M0, M1, M2, M3, and M4). Student's t-test with equal variances, Student's t-test with unequal variances or Mann-Whitney test were used to verify the presence of significant differences between the groups and the Paired Student's t-test was used to compare the assessments in each group. It is worth highlighting that the Student's t-tests were chosen

when normal data distribution was found in each group or when there was variable difference between the assessments, and that the Mann-Whitney test was chosen when the normality hypothesis was rejected. The normality hypothesis was checked using the Shapiro-Wilk test and the hypothesis of equality of variances was checked using the F Levene's test.

The margin of error used in the statistical tests was 5%. The data were entered in the Excel spreadsheet and the software used for statistical calculations was SPSS (Statistical Package for Social Sciences), version 21.

Results

Both EG and CG included 15 dogs each, seven (46%) females and eight (54%) males. The mean weight, age, and body temperature are shown in Table 1.

Table 1 presents the statistics for the numeric variables. It also shows significant difference ($p < 0.05$) for the fixed margin of error (5%) between the two groups, except for the following variables: anesthetic volume used in the block, duration of anesthesia, respiratory rate, and rectal temperature. As for the results with significant differences, the means were correspondingly higher in the CG (control) than in the EG (anesthetic block), regarding the following variables: weight (9.89 vs. 8.71 kg), length of the dog's spine (8.59 versus 7.47 cm), time to extubation (6.67 versus 2.33 minutes), cortisol (5.38 versus 3.12 Ug.dL^{-1}), CO_2 pressure (53.27 versus 42.67), MAP (117.73 versus 87.60), amount of inhaled analgesic (55.40 versus 34.00), and electrocardiographic tracing interval (0.23 versus 0.20 seconds). The means were correspondingly higher in EG than in CG for the following variables: age (8.13 versus 6.13 years), duration of surgery (3.25 versus 2.89 hours), heart rate (115.13 versus 96.47 bpm), and O_2 saturation (96.40 versus 89.27). There was reduced variability expressed by the coefficient of variation since the standard deviations were less than 1/4 of the corresponding mean values.

Table 2 presents the glycemic statistics by group and by assessment. It is possible to highlight that: each assessment found correspondingly higher means in the control group (CG) than in the experimental group (EG), and the biggest difference (160.20 mg.dL⁻¹ versus 94.75 mg.dL⁻¹) was found in the final assessment, which demonstrated significant difference between the groups ($p < 0.05$); the means increased from the initial to the final assessment, with significant differences between the assessments performed in each group ($p < 0.05$). The variability was reduced as long as the standard deviation values were less than 1/4 of the corresponding means.

Discussion

Dachshund dogs were chosen in the current study because they are chondrodystrophic and because they have a prevalence of approximately 20% among the dogs affected by IVDD (Brisson 2010).

The anesthetic block produced the desired effect in all the dogs in the experimental group (EG), since it decreased the consumption of inhalational general anesthetic and provided proper pain management. This result corroborates the studies by Oliveira (2009), Vilela and Tudury (2009), and Tudury et al. (2014) who reported the anesthetic and surgical benefits of using epidural anesthesia.

The choice for lumbosacral puncture in the space between L₇-S₁ was to avoid spinal cord injury, since the canine spinal cord is no longer present in this region (Slinger 1999; Dyce et al. 2010; Otero 2013; De Lahunta et al. 2015).

The placement of the epidural catheter did not present difficulties, which disagrees with Otero (2013). However, the catheter did encounter resistance and the tip folded in one of the dogs, probably because this dog had lumbar disc extrusions closer to the tail. This technique may be more suitable for dogs with a single extrusion, but further studies should be conducted to confirm such assumption.

After the block was performed in the experimental group, there was no respiratory depression, which is characterized by low respiratory rates (16 mpm), high PCO₂ levels (42%), low oxyhemoglobin saturation levels (97%), depressed ventilatory response under hypoxia and hypercapnia condition, as well as by the need for treatment with doxapram hydrochloride, for instance (Ko et al. 2003). On the other hand, the CG (control) showed hypoxia, which could be seen through low oxygen saturation (mean of 89%), and hypercapnia (mean of 52%). These were worsened by pain due to the higher consumption of general anesthetic that leads to depression (Fantoni 2012; Otero 2013; Skarda & Tranquilli 2013) (Fig 3). These findings differ from those reported by Florian et al. (2010) who, after performing a high thoracic epidural block (T₁-T₂), found severe respiratory depression in the studied animals due to phrenic nerve block.

Based on mean blood pressure values, the dogs that did not have an epidural block showed higher blood pressure values than those that had one performed. Such results may be explained by the variation at the end of the surgery when this value increased due to the presence of pain, unlike the dog in the EG, who showed mean blood pressure of 88 mmHg, although without hypotension. According to Rose (2010), MAP values lower than 50 mmHg would lead to cerebral ischemic response.

The volume of bupivacaine used did not cause respiratory depression or hypotension as it was described by Iff and Moens (2008). Only one dog had complications after administration of local anesthetic. The dog showed momentary hypotension, but the blood pressure remained within the normal limits during the transoperative period. This anesthetic was chosen due to the time required to perform the thoracolumbar epidural block technique, its greater interval from the motor and sensitive latency onset until the end of the surgery - for the duration of analgesia and anesthesia in the studied animals - in comparison to that of lidocaine (Fantoni & Cortopassi 2012; Gallacci et al. 2012). There was no sign of intoxication

due to local anesthetic and no neurological disorder caused by the epidural catheter, thus agreeing with Auroy et al. (1997), who found low intoxication rates within 24 hours after the epidural block.

According to Winne et al. (1979), the volume injected into the epidural space is a relevant factor for a successful anesthesia. According to most of the medical literature, the local anesthetic dose used to perform the epidural block is mainly associated to the volume and concentration of the selected medication. The mean bupivacaine volume used in the current study was 0.48 mL. It was calculated using the dose of 0.04 ml/cm (length of the vertebral column), which, according to results found in previous studies conducted by Tudury et al. (2013), was approximately 8 cm between T9-L1 on average. Since the spinal canal in relation to the spinal cord is smaller in Dachshund dogs than when compared with large-breed dogs, this dose would be inappropriate for larger breeds (Lecouteur & Child 1997; Brisson 2010; Marioni-Henry 2010).

The addition of an anesthetic block was beneficial in comparison to the use of general anesthesia alone, since it allowed keeping the patients in a superficial anesthetic plane during surgery, with less cardiovascular and respiratory depression. The benefits of epidural anesthesia in surgeries (Otero 2013), including spinal surgeries (Tudury et al. 2013; Tudury et al. 2014) has already been reported. The current study obtained a 100% successful anesthetic block rate, considered such due to the lower consumption (35 mL) of inhalational anesthetic in the EG, even with virtually equal anesthetic times (3.35 hours), and by the absence of motor and sensory response to stimuli.

A significant difference in heart rate was found between the groups, differently from the studies conducted by Rigueira (2006), who used lidocaine for epidural block and from a study conducted by Ishibe et al. (1996), who performed puncture at T₁₀-T₁₁. However, the difference found in the current study is in agreement with Floriano et al. (2010), who found

low heart rates in blocks performed at T₁-T₂ and low blood pressure caused by sympathetic nerve block. Nevertheless, the current study did not show sympathetic nerve block since the blood pressure remained at normal levels. The increased heart rate may be explained by the fact that the animals were at a more superficial plane of general anesthesia.

By analyzing the severity of the neurological damage caused by IVDD before surgery using the scale devised by Olby et al. (1994), it was found that 60% of the dog were considered grade IV (animal with paraplegia and in deep pain), 26% grade III (voluntary movements of the hindlimbs), and 14% showed paraparesis. The results characterize the safety of the technique, though this differs from results found by Bessa and colleagues (2008), who claim that spinal cord injury from trauma caused by the needle or catheter is a common complication of the thoracic epidural anesthesia technique.

Bupivacaine proved to be safe at the dose used in the current study for thoracolumbar epidural block. It showed no transient or permanent neurological effects, differently from the results found by Kirihara et al. (2003), who observed histological neurological damage in rats after epidural block.

When comparing the two groups, isoflurane consumption was higher in the CG; thus, isoflurane produced hypoventilation in the control group. This result corroborates that reported by Ludders et al. (1989), who found increased PaCO₂ in both humans and animals. Since isoflurane has no arrhythmogenic effect on the myocardium, it has become the volatile anesthetic of choice for species prone to cardiac arrhythmias (Stoelting 1999). The current study found no arrhythmias in either group (Table 1).

Isoflurane may depress the cardiovascular function depending on the administered dose. However, the control group, which mostly consumed isoflurane since it was not subjected to epidural block, showed cardiovascular stability, kept the mean blood pressure values at 123mmHg, and did not show blood pressure depression, although the animals

consumed more inhalational anesthetic. On the other hand, the experimental group showed lower blood pressure (significant difference), although it always remained above 70 mmHg, which means no hypotension, as most of the literature reports for this technique (Vieira & Valentini 1982; Massone 2008).

The dogs who did not received an epidural block showed significant increase in blood glucose levels, which were measured before and after surgery (Table 2). According to Hekman et al. (2012), this increase is certainly related to pain. The plasma cortisol concentration measured after surgery showed high values in comparison to those found in the experimental group. These cortisol values are also influenced by pain (Hellyer et al. 2013), and may be related to the increase in glucose as well.

Conclusion

Given the results obtained herein, it can be concluded that the thoracolumbar epidural block performed through the insertion of an epidural catheter up to L₁ is a safe technique to be used in Dachshunds, since it provides adequate analgesia of the surgical site in spinal cord decompression surgeries performed in dogs with IVDD, with benefits over the use of general anesthesia alone.

References

- Abelson, A. L.; Armitage-Chan, E.; Lindsey, J. C.; Wetmore, L. A. (2011) A comparison of epidural morphine with low dose bupivacaine versus epidural morphine alone on motor and respiratory function in dogs following splenectomy. *Vet Anaesth Analg*, v. 38, n. 3, p. 213-223.
- Arias, M. V. B.; Severo, M. S.; Tudury, E. A. (2007) Trauma medular em cães e gatos: revisão da fisiopatologia e do tratamento médico. *Semina: Ciências Agrárias*, Londrina, v. 28, n. 1, p. 115-134.

- Auroy, Y.; Narchi, P.; Messiah, A. et al. (1997) – Serious complications related to regional anesthesia. *Anesthesiology*. v. 87, p.479-486.
- Bessa, P. R. N.; Costa, V. V.; Arci, E. C. P.; Fernandes, M. C. B., Saraiva, R. A. (2008) A Anestesia Peridural Torácica Realizada com Segurança no Paciente Anestesiado. Estudo de uma Série de Casos. *Rev Bras Anestesiol* , v.58, p. 354-362.
- Brisson, B. A. (2010) *Intervertebral disc disease in dog*. *Veterinary Clinics of North America*. Small Animal Practice, Philadelphia, v. 40, n. 5, p. 829-858.
- De Lahunta, A.; Glass, E.; Kant, M. (2015) *Small animal spinal cord diseases*. In: DE LAHUNTA, A.; GLASS, E.; KANT, M. *Veterinary neuroanatomy and clinical neurology*. 4th ed. St. Louis, MO: Elsevier, 257-303.
- Dyce, K. M.; Sack, W. O.; Wensing, C. J. G. (2010) *Tratado de anatomia veterinária*. 4. ed. Rio de Janeiro: Elsevier.
- Fantoni, D. T. (2012) *Tratamento da dor na clinica de pequenos animais*. Elsevier.ed. Rio de Janeiro. p.199-209.
- Fantoni, D. T.; Cortopassi, S. R. G. (2012) *Anestesia em cães e Gatos*. Roca.ed. São Paulo: 230p.
- Franquelo, C.; Toledo, A.; Manubens, J.; Cristofol, C.; Arboix, M. (1995) Bupivacaine disposition and pharmacologic effects afther intravenous and epidural administration in dogs. *American Journal of Veterinary Research*. v. 56, p. 1087-80.
- Floriano, B. P.; Oliveira, G. C. V.; Vivan, M. C. R.; Oliva, V. N. L. S. (2010) Lactato sanguíneo na avaliação dos efeitos da peridural torácica em cães anestesiados pelo isoflurano. *Ciência Rural*, Santa Maria, v.40, n.3, p.574-579.
- Futema, F. (2010) Técnicas de anestesia local. In: FANTONI, D.T.; CORTOPASSI, S.R.G. *Anestesia em cães e gatos*. São Paulo: Roca. p.310-332.

- Gallacci, M.; Luna, S. P. L.; Cavalcante, W. L. G. (2012) Anestésicos locais. In: BARROS, C. M.; STASI, L. C. *Farmacologia veterinária*. p.168-177.
- Gomez de Segura, I. A.; Vazquez, I.; Miguel, E. D. (2000) Antinociceptive and motor-blocking action of epidurally administered IQB-9302 and bupivacaine in the dog. *Regional Anesthesia and Pain Medicine*. v. 25, n.5, p.522-8.
- Iff, I.; Moens, Y. (2008) Two cases of bradyarrhythmia and hypotension after extradural injections in dogs. *Vet Anaesth Analg*, v. 35, n. 3, p. 265-269.
- Hekman, J. P.; Karas, A. Z.; Dreschel, N. A. (2012) Salivary cortisol concentrations and behavior in a population of healthy dogs hospitalized for elective procedures. *Applied Animal Behaviour Science*, Amsterdam, v. 141, n. 3-4, p. 149-157.
- Hellyer, P.W.; Robertson, S. A.; Fails, A. D. (2013) Dor: conceitos e manejo. In: Lumb & Jones: *Anestesiologia e analgesia veterinária*. 4ed. Baltimore:Williams & Wilkins, p. 38-66.
- Ishibe, Y.; Shiokawa, Y.; Umeda, T.; Uno, H.; Nakamura, M.; Izumi, T. (1996) The effect of thoracic epidural anesthesia on hypoxic pulmonary vasoconstriction in dogs: an analysis of the pressure-flow curve. *Anesth. Analg*. v.82, p.1049-1055.
- Kirihara, Y.; Saito, Y.; Sakura, S. et al.(2003) Comparative neurotoxicity of intrathecal and epidural lidocaine in rats. *Anesthesiology*. v.99, p. 961-968.
- Ko, S.; Goldstein, D. H.; Vandenkerkhof, E. G. (2003) Definitions of "respiratory depression" with intrathecal morphine postoperative analgesia: a review of the literature. *Can J Anaesth*, v. 50, n. 7, p. 679-688.
- Lecouteur, A.; Child, G. (1997) Afecções da medula espinal. In: ETTINGER, S.J.; FELDMAN, E.C. *Tratado de medicina interna veterinária*. 4.ed. São Paulo: Manole. v.1, p.892-977.

Ludders, J. W.; Rode, J.; Mitchel, G. S. (1989) Isoflurane in Sandhill cranes (*Grus canadensis*): Minimal anesthetic concentration and cardiopulmonary dose-response during spontaneous and controlled breathing. *Anesth Analg*, v.68, p.511-516.

Marioni-Henry, K. (2010) Feline spinal cord diseases. *Veterinary Clinical Small Animal*, v. 40, n. 5, p. 1011-1028.

Massone, F. (2008) *Anestesiologia Veterinária - Farmacologia e Técnicas*. 5ª ed., Rio de Janeiro: Guanabara Koogan. 571p.

Muir III, W. W.; Hubbell, J. A. E.; Bednarski, R. M.; Skarda, R. T. (2007) *Handbook of Veterinary Anesthesia*. 4 th ed., Saint Louis: Mosby. 656p.

Oliveira, G. C. V. (2009) Avaliação da eficácia e dos efeitos respiratórios da anestesia peridural torácica em cães / Guillermo Carlos Veiga de Oliveira. – Botucatu : [s.n.], 2009 *Dissertação* (mestrado) – Universidade Estadual Paulista, Faculdade de Medicina Veterinária e Zootecnia, Botucatu.

Oliveira, G. C. V.; Vivan, M. C. R.; Dias, B. P.; Floreano, B. P.; Menegheti, T. M.; Oliveira, V. N. L.S. (2010) Viabilidade da técnica de anestesia epidural torácica em cães. *Veterinaria e Zootecnia*. v. 17, n.1.

Otero, P. E. (2013) Anestesia locorregional do neuroeixo. IN: KLAUMANN, P. R.; OTERO, P. E. *Anestesia locorregional em pequenos animais*. Ed Rocas, São Paulo, p. 135-176.

Rigueira, F. D. (2006) Efeitos anestésicos da associação de tramadol ou clonidina à lidocaína na anestesia peridural em cadelas. 2006. 66 f. *Dissertação* (Mestrado em Ciência Veterinária), Faculdade de Medicina Veterinária. Faculdade Federal de Uberlândia, Uberlândia.

Rosa, K. (2010) Efeitos cardiovasculares no paciente chocado: palestra do Dr. Kaleiuzu Rosa [set. 2010]. Local do Evento: III CURSO INTERNACIONAL DE EMERGÊNCIAS EM ANIMAIS DE COMPANHIA, 2010.

Sharp, N. J. H.; Wheeler, S. J. (2005) Thoracolumbar diseases disc. In: Small animal spinal disorders. *Diagnosis and surgery*. 2.ed. Philadelphia: Elsevier Mosby, p.121-159.

Skarda, R. T.; Tranquilli, W. J. (2013) Técnicas de anestesia e analgesia local e regional: equinos. In: TRANQUILLI, W. J.; THURMON, J. C.; GRIMM, K.A. Lumb & Jones. *Anestesiologia e analgesia veterinária*. 4.ed. São Paulo:Roca. p.660-700.

Sperhacker, D.; Geier, K. O.; Eschiletti, J. C. (2004) High thoracic epidural anesthesia associated or not to low thoracic epidural anesthesia in outpatient procedures: clinical implications. *Rev. Bras. Anesthesiol.*, v.54, n.4, p.479-490.

Slinger, P. (1999) Pro: Every postthoracotomy patient deserves Thoracic Epidural Analgesia. *J Cardiothorac and Vasc Anesth*. v.13, p.350-354.

Stoelting, R. K. (1999) *Pharmacology and physiology in anesthetic practice*. 3 ed. Philadelphia : Lippincott-Raven, Cap. 3: Opioid agonists and antagonists. p.77-112.

Tudury, E. A.; Fernandes, T. H. T.; Figueiredo, M. L.; Araújo, B. M.. (2013) Volume de bupivacaína para anestesia espinhal no bloqueio toracolombar de cães e sua viabilidade em neurocirurgias medulares descompressivas. In: XIII jornada de ensino, pesquisa e extensão – XIII JEPEX, 2013, recife. anais da XIII jornada de ensino, pesquisa e extensão - XIII JEPEX. Recife: UFRPE.

Tudury, E. A.; Fernandes, T. H. T.; Figueiredo, M. L.; Araújo, B. M.; Bonelli, M. A.; Silva, A. C.; Santos, C. R. O. (2014) Anestesia epidural na cirurgia descompressiva lombossacral de cães. *Arq. Bras. Med. Vet. Zootec.*, v.66, n.3, p.787-796.

Vieira, J. L.; Vanetti, L. F. A. (1982) Hipotensão arterial induzida durante cirurgia: fisiologia, técnica, riscos. *Rev Bras Anesthesiol*, v.32, p.185-206.

Vilela, L. M.; Tudury, E. A. (2009) Toracotomia: Procedimentos Pré, Trans e Pós-Operatórios. In: TUDURY, E. A.; POTIER, G. M. A. *Tratado de Técnica Cirúrgica Veterinária*. 1ªed. São Paulo: MedVet, p. 263-286.

Winne, A. P., Radonjic, R., Akkineni, S. R., *et al.* (1979) Factors influencing distribution of local anesthetic injected into the brachial plexus sheath. *Anesth. Analg.*, v. 58, p. 225-234.

Figure 1. Measurement of the T9-L1 distance with tape measure (in centimeters).

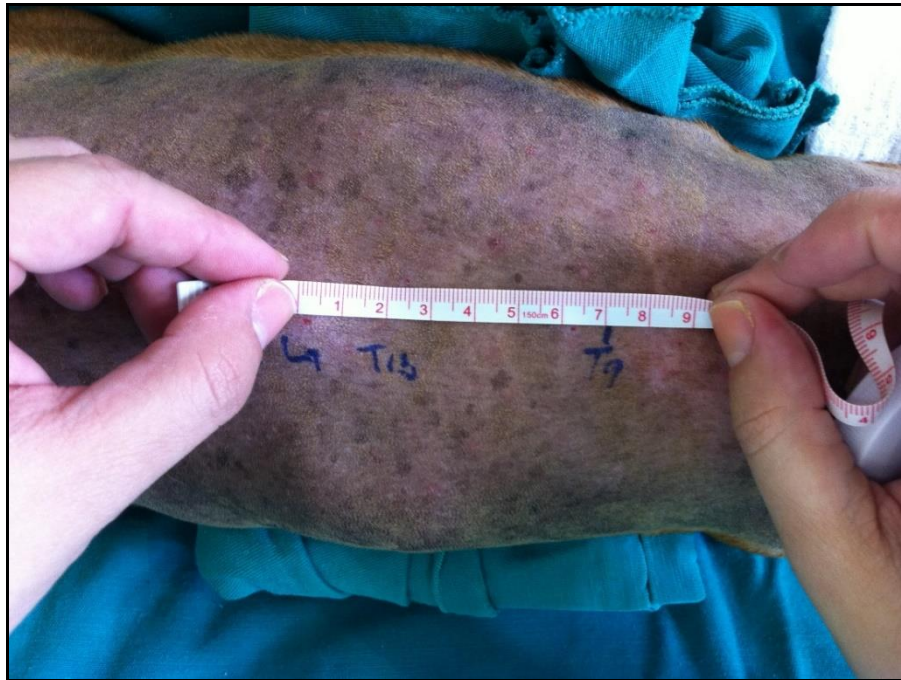

Figure 2. Puncture of the lumbosacral space with Tuohy needle for placement of epidural catheter.

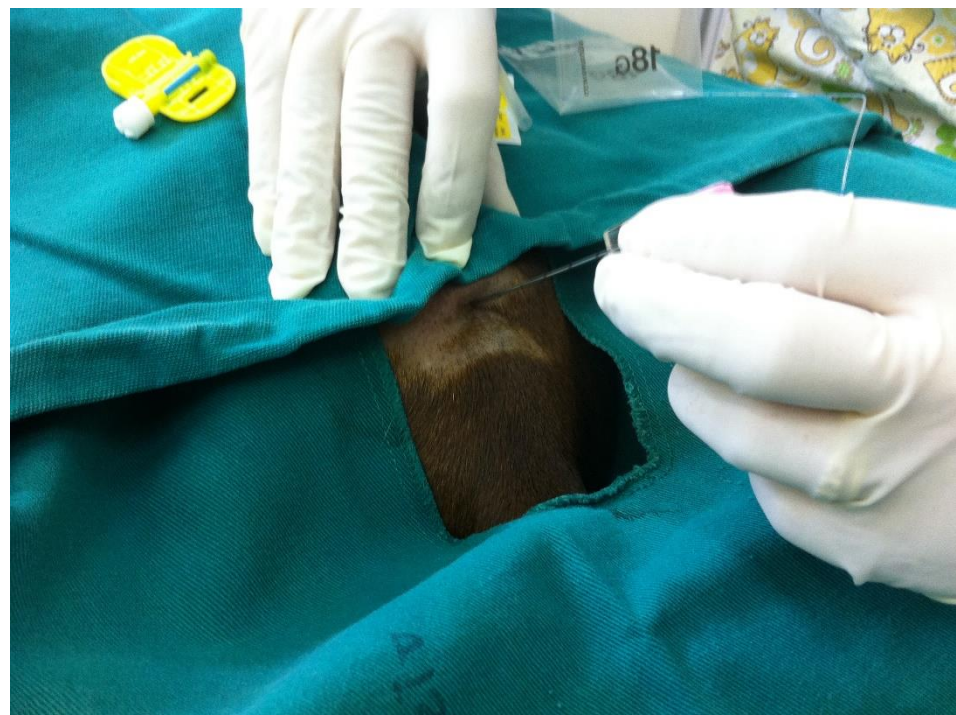

Table 1. Evaluation of variables according to groups.

Variables	Group		P value
	Control ± DP (Median)	Experimental ± DP (Median)	
• age (years)	6,13 ± 2,29 (6,00)	8,13 ± 2,80 (8,00)	p ⁽¹⁾ = 0,041*
• weight (kg)	9,89 ± 1,19 (9,70)	8,71 ± 1,12 (8,70)	p ⁽¹⁾ = 0,009*
• length of the vertebral column	8,59 ± 1,66 (8,00)	7,42 ± 0,54 (7,50)	p ⁽¹⁾ = 0,015*
• anesthetic volume used in block (mL)	0,50 ± 0,06 (0,50)	0,48 ± 0,06 (0,45)	p ⁽²⁾ = 0,302
• duration of surgery (hours)	2,89 ± 0,29 (2,83)	3,25 ± 0,36 (3,17)	p ⁽²⁾ = 0,005*
• extubation time (minutes)	6,67 ± 1,54 (6,00)	2,33 ± 0,82 (2,00)	p ⁽²⁾ < 0,001*
• duration of anesthesia (hours)	3,30 ± 0,29 (3,33)	3,41 ± 0,49 (3,35)	p ⁽¹⁾ = 0,444
• heart rate (bpm)	96,47 ± 14,33 (99,00)	115,13 ± 9,20 (120,00)	p ⁽¹⁾ < 0,001*
• respiratory frequency (mpm)	16,53 ± 3,81 (16,00)	15,87 ± 2,77 (16,00)	p ⁽²⁾ = 0,606
• O ₂ saturation (%)	89,27 ± 2,63 (90,00)	96,40 ± 2,13 (97,00)	p ⁽¹⁾ < 0,001*
• Pressure CO ₂ (mmHg)	53,27 ± 6,17 (52,00)	42,67 ± 5,38 (42,00)	p ⁽¹⁾ < 0,001*
• PAM (mmHg)	117,73 ± 9,51 (123,00)	87,60 ± 14,82 (88,00)	p ⁽¹⁾ < 0,001*
• rectal temperature (°C)	37,43 ± 0,64 (37,70)	37,25 ± 0,53 (37,30)	p ⁽²⁾ = 0,359
• inanalation anesthesia (mL)	55,40 ± 6,43 (55,00)	34,00 ± 5,81 (35,00)	p ⁽¹⁾ < 0,001*
• PR interval (seg)	0,09 ± 0,01 (0,09)	0,09 ± 0,01 (0,10)	p ⁽¹⁾ = 0,019*
• QT interval (seg)	0,23 ± 0,02 (0,23)	0,20 ± 0,02 (0,20)	p ⁽¹⁾ = 0,002*

(*)Significant difference at the level of 5.0% .

(1) : Student t-test with equal variances .

(2): Mann-Whitney test.

(3): Student t test with unequal variances

Table 2. Blood glucose levels for the control (without anesthetic block) and experimental group (with anesthetic block).

Evaluation/Glycemia	Group		Value de p
	Control	Experimental	
	Média ± DP (Mediana)	Média ± DP (Mediana)	
Early	99,20 ± 15,59 (100,00)	85,50 ± 8,85 (89,50)	p ⁽¹⁾ = 0,066
End	160,20 ± 35,24 (160,00)	94,75 ± 4,98 (93,50)	p ⁽²⁾ = 0,014*
Value de p	p⁽³⁾ = 0,011*	p⁽³⁾ = 0,018*	

(*): Significant difference at the level of 5.0% .
 (1) : Through the Student t-test with equal variances .
 (2): Through the Student t-test with equal variances .
 (3): Through the Paired Student t - test.

Figure 3. O₂ saturation and CO₂ pressure for dogs in the control (CG) and experimental (EG) at evaluated times.

