

DURVAL BARAÚNA JÚNIOR

**USO DE NUTRACÊUTICOS NA PREVENÇÃO DA DEGENERAÇÃO
DO DISCO INTERVERTEBRAL EM CÃES DA RAÇA DACHSHUND
MINIATURA**

RECIFE – PE

2016



UNIVERSIDADE FEDERAL RURAL DE PERNAMBUCO
PRÓ-REITORIA DE PESQUISA E PÓS-GRADUAÇÃO
PROGRAMA DE PÓS-GRADUAÇÃO EM CIÊNCIA VETERINÁRIA

DURVAL BARAÚNA JÚNIOR

**USO DE NUTRACÊUTICOS NA PREVENÇÃO DA DEGENERAÇÃO
DO DISCO INTERVERTEBRAL EM CÃES DA RAÇA DACHSHUND
MINIATURA**

Tese apresentada ao Programa de Pós-Graduação em Ciência Veterinária da Universidade Federal Rural de Pernambuco, como requisito parcial para a obtenção do grau de Doutor em Ciência Veterinária.

Orientador: Prof. Dr. Eduardo Alberto Tudury

RECIFE

2016

UNIVERSIDADE FEDERAL RURAL DE PERNAMBUCO

PRÓ-REITORIA DE PESQUISA E PÓS-GRADUAÇÃO
PROGRAMA DE PÓS-GRADUAÇÃO EM CIÊNCIA VETERINÁRIA

**USO DE NUTRACÊUTICOS NA PREVENÇÃO DA DEGENERAÇÃO DO DISCO
INTERVERTEBRAL EM CÃES DA RAÇA DACHSHUND MINIATURA**

Tese de Doutorado elaborada por
DURVAL BARAÚNA JÚNIOR

Aprovada em 22/01/2016

BANCA EXAMINADORA

Prof. Dr. Eduardo Alberto Tudury
Departamento de Medicina Veterinária – UFRPE

Prof. Dr. Fabiano Séllos Costa
Departamento de Medicina Veterinária – UFRPE

Prof. Dr. Marcelo Weinstein Teixeira
Departamento de Morfologia e Fisiologia Animal – UFRPE

Prof. Dr. Fabricio Bezerra de Sá
Departamento de Morfologia e Fisiologia Animal - UFRPE

Prof. Dr. Alexandre Redson Soares da Silva
Colegiado de Medicina Veterinária - UNIVASF

“Aos meus pais Durval e Olga, as minhas irmãs Leila e Ane e meus sobrinhos, por tudo..... dedico.”

“A família Albinati, por todos esses anos de ajuda e confiança, me adotando como filho, dedico”

“A Cati pela cumplicidade, ser meu porto seguro nas horas de dúvida e medo. Te amo, dedico”

“A João e Miguel, que me ensinaram a dimensão do amor dos meus pais. Obrigado meus filhos, amo vocês e este trabalho dedico”

AGRADECIMENTOS

A DEUS, por dar ao homem o direito do livre arbítrio permitindo-o trilhar o seu caminho da maneira que julgue melhor. Obrigado por permitir que eu desfrute nesta vida de pessoas mais que especiais. Graças a DEUS.

Ao Professor Eduardo Alberto Tudury, muito obrigado pelo legado transmitido. Nos meus agradecimentos da dissertação escrevi que um dia o senhor diria: “Está vendo o Professor Durval, foi meu orientado”, na minha tese vou deixar da seguinte maneira “Esta vendo o neurocirurgião Durval, foi meu orientado”.

A Professora Mônica Vicky Bahr Arias, por ter me ajudado tanto durante minha jornada profissional.

A minha Amiga Maria de Lourdes E. Faria (Dudi), pessoa ímpar na medicina veterinária, e por ser minha eterna Akela.

A Universidade Federal do Vale do São Francisco, em todas as suas instâncias administrativas em especial ao Colegiado de Medicina Veterinária, pela liberação integral das minhas atividades docentes e confiança, para realização do meu doutorado.

Ao Professor Fabiano Séllos Costa, pela co-orientação e disponibilidade.

Aos Professores e técnicos da UFRPE que colaboraram com minha formação.

A Sheep indústria e comércio de produtos agropecuários LTDA e a família Bacilla, pela confiança e apoio financeiro para realização de parte experimental da pesquisa.

A Focus Diagnóstico, sem a qual não seria possível a realização das tomografias computadorizadas, muito obrigado a toda equipe.

Ao irmão Ricardo Chioratto e a sua esposa Gerlane, por tudo, além de nos aceitarem de mudança durante meses em sua casa, alterando sua rotina. Só irmão mesmo!

Aos amigos Thaiza, Ieverton, Marília, Cássia, Nadyne, as Marcelas, Camila, Amanda, Amaro, Leonardo, Bruno e Bel pela presença nos momentos de dificuldades, conquistas e pelas boas risadas.

Aos meus queridos companheiros, Fanny Allen.....London Staffs Dream Tiger: o “PAI”, que tantas alegrias me proporcionaram em vida, sinto sempre a presença de vocês ao meu lado, me guardando e fazendo companhia. Acho que....Acho não!! Tenho certeza que por isso não posso e nunca vou desistir de meus sonhos. Obrigados meus anjos.

As funcionárias Ilma, Vera Lúcia, Josiete e Maria, pela amizade, prontidão e compreensão, valeu meninas.

A secretária Lana, sempre pronta, disposta para resolver e ajudar.

A amiga Michelli Brainer, tempo ruim???? Nunca vi!!!

Ao amigo Arthur Palhares, por ter disponibilizado o seu Mac para utilização nas leituras, valeu Tuca sem essa ajuda minha tarefa teria sido mais difícil.

A Dona Jucleide, Juliana, João e Manuela, por serem tão zelosos e suplementarem os animais durante 240 ininterruptos dias. Só por curiosidade, 20 comprimidos/dia, durante 240 dias...são 4.800 vezes pegando, abrindo a boca e administrando o tablete. Coletando fezes e lavando os canis duas vezes ao dia, alimentando, dando a atenção que eles precisam....sem cobrar um centavo se quer.....só na amizade...por isso no meu primeiro agradecimento a DEUS, faço referência as pessoas especiais que colocastes em minha vida. Ressalvo que de nenhuma maneira as pessoas que aqui agradeço aparecem em sequência de importância, todas são igualmente especiais.

A todos vocês o meu muito obrigado!

Salmo 23

“EL SEÑOR es mi pastor; nada me faltará. En lugares de delicados pastos me hará descansar; Junto a aguas de reposo me pastoreará.

Confortará mi alma; Me guiará por sendas de justicia por amor de su nombre. Aunque ande en valle de sombra de muerte. No temeré mal alguno, porque tú estarás conmigo; Tu vara y tu cayado me infundirán aliento. Aderezas mesa delante de mí en presencia de mis angustiadores;

Unges mi cabeza con aceite; mi copa está rebosando. Ciertamente el bien y la misericordia me seguirán todos los días de mi vida, y en la casa del SEÑOR moraré por largos días.”

Salmos 23:1-6

RESUMO

USO DE NUTRACÊUTICOS NA PREVENÇÃO DA DEGENERAÇÃO DO DISCO INTERVERTEBRAL EM CÃES DA RAÇA DACHSHUND MINIATURA

A doença do disco intervertebral é a causa mais comum de mielopatia em cães. Objetivou-se com esta pesquisa caracterizar os aspectos tomográficos de discos intervertebrais (DIV) mineralizados de cães Dachshund Miniatura com um ano de idade e verificar o efeito da suplementação com nutracêuticos na prevenção da degeneração condróide e mineralização dos DIV. Vinte filhotes com quatro meses de idade foram mantidos durante oito meses em canis com acesso à luz. Os animais foram distribuídos em dois grupos de dez, sendo submetidos a dois protocolos durante 240 dias. Grupo nutracêutico (GN) recebeu um tablete de 2 gramas, ao dia, por via oral, contendo sulfato de condroitina, sulfato de glicosamina, manganês, enxofre, DL- metionina. O grupo controle (GC) recebeu um tablete de 2 gramas, ao dia contendo apenas excipiente. Dos 70 discos avaliados do GC, 45 foram considerados como alterados. Nos classificados como alterados a localização foi determinada em oito discos (17,8%) no núcleo pulposo, em nove discos (20%) no anel fibroso e em 28 discos (62,2%) esta alteração encontrava-se nas duas regiões. Na comparação entre os grupos, o percentual de animais classificados com mineralização foi mais elevado no GC do que no GN (64,3% x 44,3%), diferença esta que para a margem de erro fixada (5%) se mostrou significativa entre os grupos, em relação a presença de gratificação ($p < 0,05$ risco relativo igual a 1,45 com intervalo que exclui o valor 1,00). No GN as maiores frequências relativas de mineralização ocorreram no disco T₉₋₁₀ (70,0%), T₁₁₋₁₂ (50,0%) e T_{13-L₁} (50,0%) e no GC nos discos T₉₋₁₀ (90,0%) e T₁₀₋₁₁ (80,0%). Este estudo propõe que o uso da associação de manganês, sulfatos de condroitina e glicosamina utilizados como nutracêuticos diminuíram a incidência de DIV mineralizados nos animais testados.

Palavras-chave: calcificação, condroprotetor, condrodistrófico, medula espinal, coluna vertebral.

ABSTRACT

NUTRACEUTICALS IN THE PREVENTION OF INTERVERTEBRAL DISC DEGENERATION IN MINIATURE DACHSHUND

The intervertebral disc disease is the most common cause of myelopathy in dogs. The objective of this research is describe the tomographic imaging of intervertebral discs mineralized in Miniature Dachshund dogs with one year old and check the effect of supplementation with nutraceuticals in preventing chondroid degeneration and mineralization of IVD. Twenty puppies four months old were held for eight months in kennels with access to light. Twenty puppies divided into two groups of ten and submitted to two treatments for 240 days Nutraceuticals group (NG) received a tablet, per day, by oral route, containing chondroitin sulfate, glucosamine sulfate, manganese, sulfur, DL-methionine. Control group (CG) received a tablet, daily containing only excipient. Of the 70 disks evaluated in CG, 45 were considered as altered. In altered, location was determined in eight disks (17.77%) in nucleus pulposus, nine discs (20%) in fibrous ring and 28 discs (62, 23%) this change was in entire disk. Comparing the groups, the percentage of animals classified as calcification was higher in the CG than in NG (64.3% vs. 44.3%), a difference that for fixed margin of error (5%) was significant between the groups, with respect to present bonus ($p < 0.05$ relative risk 1.45 interval that excludes the value 1.00). In NG the highest frequency mineralization occurred in T₉₋₁₀ (70,0%), T₁₁₋₁₂ (50,0%) e T_{13-L₁} (50,0%) and in CG in the discs T₉₋₁₀ (90,0%) e T₁₀₋₁₁ (80,0%). This study proposes the use of the association between manganese, glucosamine and chondroitin sulfates generated less mineralized intervertebral discs.

Keywords: calcification, chondroprotector, chondrodystrophy, spinal cord, spine.

LISTA DE ILUSTRAÇÕES

2 REVISÃO DE LITERATURA

Figura 1 - Fórmula estrutural do sulfato de glicosamina.....23

Figura 2 - Fórmula estrutural dos sulfatos de condroitina A e C.....25

3.1 APARÊNCIA TOMOGRÁFICA DE DISCOS INTERVERTEBRAIS CALCIFICADOS EM CÃES DA RAÇA DACHSHUND MINIATURA.

Quadro 1- Distribuição das calcificações de acordo com a localização no espaço intervertebral e nos componentes do disco intervertebral.....43

Figura 1- Imagens de tomografia computadorizada em corte transversal ao nível do espaço intervertebral do segmento toracolombar da coluna vertebral de cães da raça Dachshund, demonstrando os padrões observados de calcificação do disco: A. ausência de calcificação; B. calcificação da região central (núcleo pulposo-NP) - seta amarela; C. calcificação da região periférica (anel fibroso-AF) - seta amarela, D. calcificação das regiões central e periférica (NP/AF) - seta amarela43

3.2 EFEITOS DA SUPLEMENTAÇÃO COM NUTRACÊUTICOS SOBRE A CALCIFICAÇÃO DOS DISCOS INTERVERTEBRAIS EM CÃES DA RAÇA DACHSHUND MINIATURA.

Figura 1 - Imagens de tomografia computadorizada em corte transversal ao nível do espaço intervertebral do segmento toracolombar da coluna de cães da raça Dachshund Miniatura: A. ausência de calcificação; B. disco intervertebral calcificado - seta branca.....58

Figura 2 - Gráfico do percentual de discos com mineralização, por disco e grupo nutracêutico e grupo controle58

Quadro 1- Distribuição das mineralizações de acordo com os grupos controle e nutracêutico e sua respectiva localização no espaço intervertebral 60

LISTA DE TABELAS

- 3.2** EFEITOS DA SUPLEMENTAÇÃO COM NUTRACÊUTICOS SOBRE A CALCIFICAÇÃO DOS DISCOS INTERVERTEBRAIS EM CÃES DA RAÇA DACHSHUND MINIATURA.
- Tabela 1-* Resultados da quantificação da mineralização discal final após 240 dias segundo o grupo nutracêutico x grupo controle.....57
- Tabela 2-* Avaliação da mineralização final por disco intervertebral segundo o grupo nutracêutico (GN) x grupo controle (GC).....59

LISTA DE ABREVIATURAS E SIGLAS

| | |
|------|--------------------------------|
| AF | Anel fibroso |
| DIV | Disco intervertebral |
| DDIV | Doença do disco intervertebral |
| GAGs | Glicosaminoglicanos |
| HU | Unidade Hounsfield |
| NP | Núcleo pulposo |
| PCT | Placa cartilaginosa terminal |
| SC | Sulfato de condroitina |
| TC | Tomografia computadorizada |
| ZT | Zona de transição |

SUMÁRIO

| | | |
|----------|---|-----------|
| 1 | INTRODUÇÃO..... | 13 |
| 2 | REVISÃO DE LITERATURA..... | 15 |
| 2.1 | O DISCO INTERVERTEBRAL..... | 15 |
| 2.2 | DOENÇA DO DISCO INTERVERTEBRAL | 18 |
| 2.3 | A RAÇA DACHSHUND..... | 21 |
| 2.4 | SULFATOS DE GLICOSAMINOGLICANOS E CONDROITINA..... | 22 |
| 2.5 | TOMOGRAFIA COMPUTADORIZADA..... | 28 |
| 3 | REFERÊNCIAS..... | 31 |
| 4 | ARTIGOS CIENTÍFICOS..... | 37 |
| 4.1 | APARÊNCIA TOMOGRÁFICA DOS DISCOS INTERVERTEBRAIS CALCIFICADOS EM CÃES DA RAÇA DACHSHUND MINIATURA..... | 37 |
| 4.2 | EFEITOS DA SUPLEMENTAÇÃO COM NUTRACÊUTICOS SOBRE A CALCIFICAÇÃO DOS DISCOS INTERVERTEBRAIS EM CÃES DA RAÇA DACHSHUND MINIATURA..... | 51 |
| 5 | CONSIDERAÇÕES FINAIS..... | 72 |
| 6 | ANEXOS..... | 73 |

1 INTRODUÇÃO

A degeneração do disco intervertebral é uma afecção comum em cães. Muitas vezes, devido à herniação discal que segue, estes pacientes tornam-se incapazes de desempenhar suas atividades cotidianas até um grau tão avançado (tetraparesia ou paraplegia), que o tutor solicita a eutanásia.

Várias classificações têm sido sugeridas, no intuito de melhor entender a degeneração do disco intervertebral e auxiliar os médicos veterinários numa abordagem racional da doença. Entre elas macroscópicas, histopatológicas, clínicas, cirúrgicas e de diagnóstico por imagem (radiografia, tomografia computadorizada e ressonância magnética).

O exame de tomografia computadorizada oferece vantagens em relação ao exame radiográfico tradicional, por permitir várias definições dos tons de cinza e reconstrução tridimensional; já em relação a ressonância magnética, a tomografia computadorizada é mais sensível para identificar discos mineralizados, com menor tempo para realização do exame.

O processo de degeneração do disco intervertebral em cães condrodistróficos inicia-se tão cedo quanto dois meses de idade, podendo ou não evoluir para a mineralização do disco intervertebral. A mineralização é um fator predisponente, mas não determinante para extrusão do disco intervertebral.

O exame neurológico associado aos exames de imagem, identificam e confirmam o local da lesão, podendo ser únicas ou múltiplas. O tratamento envolve abordagem conservadora ou cirúrgica. As medidas profiláticas para discos já degenerados incluem nucleólise ou fenestração do disco intervertebral.

As repercussões que as extrusões do disco intervertebral podem gerar na medula espinal comprimida são várias. Tanto déficits neurológicos graves (ex. paraplegia), que podem evoluir para complicações sistêmicas como infecções do trato urinário, dermatites de contato por urina, úlceras de decúbito, entre outras, alterando a qualidade de vida; quanto nos tutores gerando gastos financeiros, estresse emocional e mudanças na rotina diária.

Os sulfatos de condroitina e glicosamina são amplamente utilizados como coadjuvantes na abordagem terapêutica da doença articular degenerativa, tanto nos seres humanos, quanto nos animais. Recentemente, tem entrado na estratégia terapêutica da doença do disco intervertebral em pacientes humanos, entretanto carece de amparo científico, já que muitos resultados são controversos em virtude da falta de trabalhos randomizados. Na medicina veterinária a escassez de estudos controlados também ocorre, necessitando de investigações que determinem resultados, baseados na utilização dos condroprotetores.

Para discos intervertebrais ainda não degenerados, não existe até o momento medidas preventivas comprovadamente efetivas, por isso objetivou-se com esta pesquisa:

1. Verificar o efeito da suplementação com nutracêuticos na prevenção da degeneração condróide dos discos intervertebrais de cães da raça Dachshund Miniatura.
2. Identificar, quantificar e qualificar por meio da tomografia computadorizada o número de discos intervertebrais mineralizados em cães dessa raça com e sem suplementação com sulfatos de condroitina, glicosaminoglicanos, manganês, enxofre e metionina.
3. Caracterizar os aspectos tomográficos dos discos intervertebrais mineralizados de cães da raça Dachshund com um ano de idade.

2 REVISÃO DE LITERATURA

Nesta revisão dissertamos sobre os aspectos gerais da doença do disco intervertebral, percorrendo sobre a raça estudada, os nutracêuticos escolhidos para pesquisa e por fim sobre o uso da tomografia computadorizada como meio para avaliar os benefícios da terapia proposta.

2.1 O disco intervertebral

O disco intervertebral (DIV) consiste de um núcleo pulposo (NP) gelatinoso central, envolvido por um anel fibroso (AF), da zona de transição (ZT) e da placa cartilaginosa terminal (PCT). Cada componente tem propriedades físico-mecânicas especializadas e funções biomecânicas específicas que juntos resultam em ótima função biomecânica do disco (SMOLDERS & FORTERRE, 2015). É localizado entre cada par de vértebras (McKEE, 2000a) com exceção das vértebras cervicais 1 e 2 (TOOMBS & WATERS, 2007) e das sacrais fusionadas, fornecendo flexibilidade a coluna (WHEELER & SHARP, 1999).

Um NP normal é composto de aproximadamente 80% de água, o que resulta em uma grande tumefação intradiscal, permitindo que o NP funcione como um amortecedor, transmitindo forças compressivas, enquanto provém mobilidade e estabilidade da coluna vertebral (SMOLDERS & FORTERRE, 2015). O NP contém consideravelmente menos colágeno do que o AF, predominando o colágeno tipo II (McKEE, 2000a). O NP se origina a partir da notocorda remanescente e células tipo condrócitos. É normalmente bem hidratado, contém os glicosaminoglicanos (GAGs), como o sulfato de condroitina (SC) e sulfato de queratano assim como, apresenta matriz de colágeno tipo IV disperso (KERWIN et al., 2012). Em raças não condrodistróficas as células da notocorda persistem na vida adulta, enquanto em raças condrodistróficas elas desaparecem com dois anos de idade, o que está relacionado a um início mais precoce da degeneração do disco (INNES & MELROSE, 2015).

O AF é constituído de lamelas concêntricas de colágeno, predominantemente colágeno tipo I (McKEE, 2000a) e circunda o NP central. As lamelas anulares contêm fibras de colágeno do tipo I e II, as quais compreendem 40-60% do peso seco do anel externo e 25-40% do anel interno. Essas fibras são radialmente distribuídas, em gradientes opostos, da periferia do disco para o NP, com a concentração de colágeno do tipo I maiores no AF externo, enquanto o colágeno tipo II predomina no NP (INNES & MELROSE, 2015). As fibras do AF proporcionam um reforço quando o DIV é torcido (rotação axial), dobrado (flexão/extensão), e/ou comprimido (compressão axial), com a parte interna e externa do AF

resistindo a forças de compressão e tensão, respectivamente (SMOLDERS & FORTERRE, 2015).

O AF consiste em bandas de fibras paralelas que se estendem obliquamente a partir de um corpo vertebral para o próximo. Elas fornecem um meio para a transmissão do estresse e forças de distensão que são necessárias por todos os movimentos ascendentes e laterais. O AF é uma vez e meia, a três vezes, mais espesso ventralmente que dorsalmente, resultando em um NP posicionado excentricamente (EVANS, 1993; McKEE, 2000a; BRISSON, 2010). Isto explica parcialmente a tendência de protrusão dorsal do disco (WIDMER & THRALL, 2002).

A ZT é uma região interposta entre o AF e o NP (INNES & MELROSE, 2015). Perto do NP, o AF perde a sua estrutura e forma distintiva, e torna-se mais cartilaginoso, formando a ZT. Essa zona participa ativamente no desenvolvimento pós-natal do disco, sendo significativamente mais ampla em discos imaturos de cães de raças condrodistróficas (BRAUND, 1996).

As placas cartilaginosas terminais (PCT) que formam as bordas craniais e caudais do DIV, estão situadas entre o disco e o osso epifisário, craniais e caudais dos corpos vertebrais respectivamente. As PCT são parcialmente deformáveis devido ao seu alto conteúdo de água (50-80%) e serve para conter o NP durante a carga da coluna vertebral (SMOLDERS & FORTERRE, 2015).

As propriedades de tensão de cisalhamento do AF são principalmente transmitidas por feixes de fibras de colágeno tipo I; no entanto, a resistência à compressão proporcionada pelo NP é fornecida por proteoglicanos, hidratados e aprisionados dentro de uma rede de colágeno tipo II. As fibras de colágeno são praticamente inextensíveis e seu papel principal é a prestação de resistência à tração (INNES & MELROSE, 2015). Cole et al. (1985) demonstraram que o NP de cães condrodistróficos, da raça Beagle contém mais que duas vezes a quantidade de proteoglicanos que os presentes na região do AF.

O NP atua como amortecedor viscoelástico hidrodinâmico, que absorve a carga de compressão da coluna vertebral. Após a carga axial da coluna vertebral, a compressão dos NP resulta em transferência de carga para o AF, o qual está disposto em camadas lamelares colagenosas com feixes de fibras de colágeno dispostas num ângulo entre 50-60° em relação a lamelas adjacentes. Isto resulta em abaulamento das lamelas anulares com a geração de tensões de envolvimento que dissipam as forças de compressão axiais (INNES & MELROSE, 2015).

A nutrição do DIV ocorre por difusão passiva a partir das PCT e do AF, para que seja mantido o equilíbrio de água, solutos, glicosaminoglicanos (GAGs), proteínas e colágeno, sendo facilitada pelo movimento normal da coluna vertebral. Os poliânions de cadeia longa existentes nos complexos de proteoglicanos nucleares podem ser importantes para a nutrição do disco. A perda de proteoglicanos e falhas mecânicas do NP comprometem de forma adversa a nutrição do disco (BRAUND, 1996; TOOMBS & WATERS, 2007). O conteúdo de proteoglicanos do disco de animais idosos é significativamente menor do que em jovens (COLE et al., 1986; BACH et al., 2014). Somente as camadas mais externas do anel tem suprimento neurovascular (WIDMER & THRALL, 2002).

Os metabólitos são transportados para dentro do disco intervertebral através de duas rotas vasculares, uma na periferia do AF e outra na parte central da PCT. Para os pequenos solutos sem carga, as duas rotas são igualmente importantes. Para cátions, a rota via placa cartilaginosa terminal é mais efetiva. A permeabilidade da placa cartilaginosa terminal é mais alta na região do núcleo e mais baixa na região externa do anel. O transporte de água e solutos é dependente da difusão passiva e fluxo de fluídos, que são regulados pelas várias propriedades dos tecidos. GAGs fornecem uma carga negativa que determina a concentração de solutos iônicos. A taxa do fluxo através da matriz do disco é regulada pelo coeficiente de permeabilidade hidráulica, o coeficiente de difusão e o tamanho dos poros criados pela cadeia de GAGs na matriz extracelular (COATES, 2000).

As funções mecânicas do disco são fornecidas pela matriz extracelular. Sua composição e organização comandam as respostas mecânicas do disco. O principal papel mecânico é fornecido por dois importantes componentes macromoleculares: fibras colágenas que fornecem resistência tênsil e ancoram o tecido no osso, e agrecanos que mantêm a hidratação do tecido através da pressão osmótica fornecida por seus constituintes, sulfato de condroitina e queratan. A matriz é uma estrutura dinâmica onde suas moléculas estão continuamente sendo quebradas por proteinases, como as metaloproteinases e a agrecanases, ao mesmo tempo que são também sintetizadas pelas células do disco. E esse balanço entre síntese, quebra e acúmulo de macromoléculas da matriz que determina sua qualidade e integridade (RAJ, 2008).

2.2 Doença do disco intervertebral

A doença do disco intervertebral (DDIV), provavelmente é a causa mais comum de mielopatia (OLBY & JEFFERY, 2012) e de déficits neurológicos em cães, sendo que muitos animais sofrem com as consequências clínicas da mesma e tem sido uma razão frequente para realização de eutanásia em cães com menos de 10 anos de idade (BERGKNUT et al., 2015).

A DDIV abrange qualquer anormalidade do DIV e dentre essas estão as degenerações e os deslocamentos. Os deslocamentos podem ser protuberâncias, que são extensões do anel além da sua margem normal e herniações que podem ser ainda classificadas como extrusões (Hansen tipo I) onde ocorre a completa ruptura do anel fibroso com deslocamento do núcleo pulposo para estruturas vizinhas e protrusões (Hansen tipo II), caracterizadas pela ruptura das camadas internas do anel com deslocamento parcial do núcleo para dentro do anel (LEVINE & FINGEROTH, 2015).

Em cães condrodistróficos, a DDIV se desenvolve na coluna cervical ou toracolombar por volta de três a sete anos de idade, enquanto que em cães não condrodistróficos, ocorre geralmente na coluna cervical ou lombosacra caudal com seis a oito anos de idade (BACH et al., 2014).

A degeneração do DIV é parte inevitável do envelhecimento, resultada de uma série de alterações patológicas progressivas na estrutura (JEFFERY et al., 2013). Mudanças degenerativas no disco intervertebral de cães condrodistróficos e não condrodistróficos são geralmente referidas como metaplasia condróide e metaplasia fibróide, respectivamente (BRISSEON, 2010).

Essa degeneração é caracterizada por alterações da composição bioquímica e na integridade mecânica do DIV. No disco degenerado, o teor de glicosaminoglicano diminui e aumenta a quantidade de colágeno desnaturado (BACH et al., 2014). Acredita-se que o fator inicial para degeneração do DIV nos seres humanos é uma perda de capacidade de difusão dos vasos sanguíneos da PCT, que fornecem nutrição para o NP. Isso diminui a produção da matriz extracelular, que consiste predominantemente de proteoglicanos hidrofílicos, e conseqüentemente, altera as propriedades mecânicas do núcleo, conduzindo a alterações degenerativas secundárias no AF. Degeneração do fornecimento de sangue pode surgir através de inúmeros mecanismos nos seres humanos, mas em cães é mais provável que a degeneração do DIV seja associada com predisposições genéticas múltiplas. Alguns destes podem causar vasculopatia, mas outros genes incriminados parecem estar associados com seleção para condrodistrofia. Assim, embora a vasculopatia possa ser uma via importante na

cascata degenerativa, senescência prematura de células da notocorda e substituição por células de condrócitos semelhantes estão implicados como um mecanismo crítico em cães condrodistróficos (JEFFERY et al., 2013).

Os constituintes químicos do NP dos discos intervertebrais diferem entre cães de raças condrodistróficas dos não condrodistróficos. Isto é a base de início precoce de uma metaplasia condróide que ocorre nos condrodistróficos. O gel transforma-se rapidamente em cartilagem hialina e então por vezes calcifica e endurece (de LAHUNTA & GLASS, 2009).

Em sua tese, Hansen descreveu dois diferentes tipos de DDIV em cães. A primeira, Hansen tipo I, o NP sofre progressiva diminuição de proteoglicanos, com subsequente desidratação e acúmulo de mineral, também conhecido como degeneração condróide (OLBY & JEFFERY, 2012). A segunda, Hansen tipo II, ocorre predominantemente em cães não condrodistróficos, o AF é o foco do processo degenerativo, embora o teor de colágeno do NP aumente, por vezes, dividindo-o em lóbulos. As fibras do AF se separam uma da outra permitindo acúmulo de fluido e plasma no tecido. Com o tempo, e a pressão mecânica exercida pelo NP (que tende a ser dirigida mais dorsalmente), este processo degenerativo provoca o espessamento do anel, especialmente dorsalmente (JEFFERY et al, 2013).

O DIV imaturo de cães não condrodistróficos tem um NP extremamente gelatinoso que com a idade torna-se progressivamente mais fibroso e menos hidratado com o declínio dos níveis de proteoglicanos, já em cães condrodistróficos, o NP é relativamente fibroso (INNES & MELROSE, 2015). Análise histológica mais recente, embora geralmente dê suporte as descrições originais de Hansen, sugerem que há menos diferenças entre a degeneração em cães condrodistróficos de não condrodistróficos do que se pensava anteriormente. Especificamente, os estágios mais avançados da degeneração do AF em cães não condrodistróficos mostrando substituição das células da notocorda por células de condrócitos semelhante ao processo que ocorre em cães condrodistróficos (JEFFERY et al, 2013).

A metaplasia condróide caracterizada pela perda de GAGs apresenta também aumento do conteúdo de colágeno e diminuição de água, seguindo com a transformação do NP gelatinoso em cartilagem hialina (BRISSON, 2010). Absorção de choque é dependente, de um núcleo deformável e hidratado e de um AF elástico intacto (WIDMER & THRALL, 2002).

Essas alterações degenerativas levam à perda da capacidade do disco intervertebral em absorver as pressões normais de compressão que ocorrem na coluna vertebral. O aumento da rigidez do NP leva a degeneração secundária com ruptura do AF, predispondo a extrusão do material nuclear degenerado para dentro do canal vertebral. A metaplasia e a degeneração em

cães condrodistróficos começam com poucas semanas de idade (de LAHUNTA & GLASS, 2009). Em cães condrodistróficos, a mudança de um NP mais gelatinoso para um mais seco, pode ser observada já aos três a quatro meses de idade e essa transformação é completa em 75% da coluna cervical, 100% da coluna torácica e 93,8% da coluna lombar por volta de um ano de idade. Em última análise, todos os DIV são afetados, sendo que a mineralização pode ocorrer em qualquer disco, mas é mais frequente na região toracolombar, particularmente entre T10 e T13 (BRISSON, 2010). Em cães, cerca de 80% das extrusões e protrusões ocorrem entre as vértebras T10 e L3 (de LAHUNTA & GLASS, 2009).

Em doenças do disco intervertebral de cães ocorrem calcificações distróficas no núcleo pulposo degenerado (THOMSON, 1983) e em cães condrodistróficos, a calcificação distrófica parcial ou total do NP é o tipo mais comum de degeneração do disco (HANSEN, 1952). Esse tipo de mineralização ocorre quando há deposição localizada em tecidos que estão morrendo, apesar das concentrações séricas normais de cálcio e da ausência de perturbações do metabolismo de cálcio (MYERS & McGAVIN, 2009).

A calcificação distrófica acontece em duas etapas, iniciação e propagação, ambas podendo ser intra ou extracelulares, sendo o produto final formação de fosfato de cálcio cristalino. A iniciação extracelular ocorre em vesículas revestidas por membranas que originam-se de células degeneradas, acredita-se que o cálcio é concentrado inicialmente nessas vesículas por afinidade com os fosfolípidos da membrana, enquanto os fosfatos se acumulam como consequência da ação das fosfatases ligadas à membrana (KUMAR et al., 2008).

A iniciação intracelular ocorre nas mitocôndrias das células mortas ou que estão morrendo e que tenham perdido a habilidade de regular o cálcio intracelular. Após a iniciação em qualquer localização, ocorre a formação dos cristais. Isso é dependente da concentração de cálcio (Ca^{2+}) e do fosfato (PO_4^{4-}) nos espaços extracelulares, da presença de inibidores do mineral e do grau de colagenização, o qual aumenta a taxa de crescimento do cristal (KUMAR et al., 2008). Os sais de cálcio se desenvolvem no interior de focos de substância fundamental intersticial danificada, que contem GAGs alterados (CHEVILLE, 2004).

Com um ano de idade aproximadamente 90% dos cães condrodistróficos apresentam mudanças afetando múltiplos discos. Mineralização parcial ou completa do disco é comum (McKEE, 2000a). Eventualmente, pequenos focos de degeneração e fibrose ocorrem, o que faz o disco aparecer opaco em vez de gelatinoso, podendo obscurecer a fronteira entre o NP com o AF (EVANS, 1993). Alterações também ocorrem no AF com perda de fibras e fragmentação de sua estrutura (McKEE, 2000a).

Desde que os tipos de degeneração do disco foram primeiramente descritos, tornou-se evidente para os médicos veterinários atuais que nem todas as degenerações do disco se encaixavam perfeitamente nestas duas categorias. A exemplo, disso protrusões de disco muitas vezes parecem conter material nuclear mineralizado, e extrusão aguda do núcleo que foram submetidos a degeneração fibrosa podem ocorrer, como pode hérnias agudas de fragmentos do AF. Ruptura do seio venoso que se sobrepõe ao disco, que sucede quando ocorre extrusão, pode resultar na formação de um hematoma. Lesões do DIV podem causar um amplo espectro de alterações (OLBY & JEFFERY, 2012).

O número de discos mineralizados em Dachshund é um bom preditor de DDIV (JENSEN et al., 2008). A herniação raramente ocorre em cães sem mineralização de disco enquanto que os animais com várias calcificações tem alto risco (STIGEN, 1996).

Os sinais de DDIV podem aparecer muito rapidamente ou gradualmente ao longo de período de várias semanas (BRAUND, 1996). A dor resultante pode ser altamente debilitante, afetando o nível de qualidade de vida do animal (McKEE, 2000b). Estes pacientes com dor e com compressão da medula espinal necessitam de rápida intervenção, incluindo principalmente a cirurgia (McKEE, 2000a). Muitos animais tem uma recuperação prolongada, durante a qual os médicos veterinários e os tutores precisam realizar procedimentos invasivos e de enfermagem os quais interferem com a qualidade de vida do cão e a rotina diária de ambos. Na forma mais grave, a DDIV leva a risco de morte, pois causa paralisia permanente, requerendo muitas vezes a eutanásia, ou a morte espontânea por complicações sistêmicas (McKEE, 2000a).

2.3 A raça Dachshund

A extrusão do DIV é mais comum em cães de raças condrodistróficas como Dachshund, Pequinês, Buldogue Francês, Basset Hound, Welsh Corgi, Beagle, Cocker Spaniel Americano (de LAHUNTA & GLASS, 2009), Lhasa Apso, Shih Tzu, Poodle, apesar de raças grandes como, por exemplo, Labrador Retriever, Dobermann Pinscher e Chow Chow também serem afetadas (OLBY & JEFFERY, 2012). Cães da raça Dachshund tem alto risco de DDIV (PRIESTER, 1976) apresentando 10 a 12,6 vezes mais risco que todas as outras raças combinadas (BRAUND, 1996).

A frequência de DDIV nos Dachshund é geralmente de 19%, porém em algumas linhagens essa taxa foi muito maior, onde 62% dos indivíduos apresentaram a doença (BALL

et al., 1982). É recomendado que cães dessa raça, com mais de quatro discos mineralizados aos dois anos de idade, não sejam usados nos programas de criação (JENSEN et al., 2008).

Quanto ao tamanho dessa raça, de acordo com trabalho realizado por Stigen (1991) os Dachshund Standard foram mais afetados com mineralização de disco do que os Miniaturas, com uma ocorrência maior na variedade pelo duro do que nas variedades pelo liso e longo, porém na variedade pelo longo a ocorrência foi maior nos Dachshund Miniaturas. Priester (1976) também observou um risco levemente menor para os Miniaturas quando comparados com os Standard. No entanto, Smolders et al. (2013), relatam que os Dachshund Miniaturas são mais frequentemente afetados pela extrusão de DIV do que os Standard.

O condrodistrofismo dá a essas raças os seus membros curtos característicos em relação ao seu corpo, sendo uma forma de nanismo relacionada a defeitos genéticos na formação e crescimento de determinados ossos e cartilagem (ossificação endocondral). Algumas vezes chamada de hipocondroplasia (de LAHUNTA & GLASS, 2009). O desenvolvimento da DDIV envolve fatores genéticos e mecânicos, assim como, os efeitos da idade. A forte relação entre metaplasia condróide e nanismo hipocondroplástico sugere que o maior fator genético na DDIV seja atribuído ao gene da hipocondroplasia (GHOSH, 1990). No entanto, Jensen et al. (2008) afirmam que a alta herdabilidade da mineralização do disco dentro da raça indica o envolvimento de vários genes e não apenas o gene, que codifica a hipocondroplasia.

A hérnia de disco é uma condição familiar em Dachshund, com incidências variando significativamente entre famílias. Uma herança dominante mendeliana simples pode ser excluída, assim como, a possibilidade de DDIV ser um traço recessivo simples ou um traço ligado ao sexo. Os autores sugerem um modelo genético envolvendo efeitos cumulativos de diversos genes e fatores ambientais (BALL et al., 1982). Mogensen et al. (2011) identificaram um importante locus no CFA12 que afeta o desenvolvimento de mineralização do disco intervertebral em Dachshund.

2.4 Sulfatos de glicosaminoglicanos e condroitina

Ao contrário de outros tipos de tecido (epitélio, músculo e de nervo), que consistem principalmente de células, o principal constituinte do tecido conjuntivo é a matriz extracelular. Matriz extracelular consiste em diferentes combinações de fibras de proteína, tais como colágenos e fibras elásticas, e substância fundamental. Substância fundamental é um complexo de aniônicos, proteoglicanos hidrofílicos, GAGs e glicoproteínas multiadesivas (MESCHER, 2013). Os componentes da matriz do tecido conjuntivo são constituintes

responsáveis por propriedades biomecânicas específicas. As capacidades tensoras e compressivas da cartilagem articular estão relacionadas aos GAGs, as fibras colágenas e as elásticas. A capacidade da cartilagem em resistir à compressão está relacionada aos GAGs da substância fundamental amorfa (BANKS, 1998).

A glicosamina (Figura 1) é um aminossacarídeo sintetizado por condrócitos a partir de glicose e glutamina. Trata-se de um bloco de construção para a síntese de GAGs (CROSS, 2003). GAGs são polissacarídeos longos que consistem de repetições de dissacarídeos, geralmente unidades de um ácido urônico e uma hexosamina. A hexosamina pode ser glucosamina ou galactosamina, e o ácido urônico pode ser um ácido glicurônico ou idurônico. O maior glicosaminoglicano é o ácido hialurônico, este é um polímero longo do dissacarídeo de glucosamina-glucuronato. É sintetizado diretamente na matrix por um complexo enzimático, hialuronato sintase, localizado na membrana celular de muitas células. O ácido hialurônico forma uma rede densa e viscosa de polímeros, que se liga a uma quantidade considerável de água, dando-lhe um papel importante em permitir que a difusão de moléculas no tecido conjuntivo e em vários órgãos e lubrificação das articulações (MESCHER, 2013). Como propriedade comum, esses poliânions são capazes de reter grande quantidade de água (BANKS, 1998). Glucosamina aumenta a síntese de colágeno e proteoglicanos em culturas de células de condrócitos, mas não foi mostrado ter quaisquer efeitos inibidores enzimáticos (CROSS, 2003).

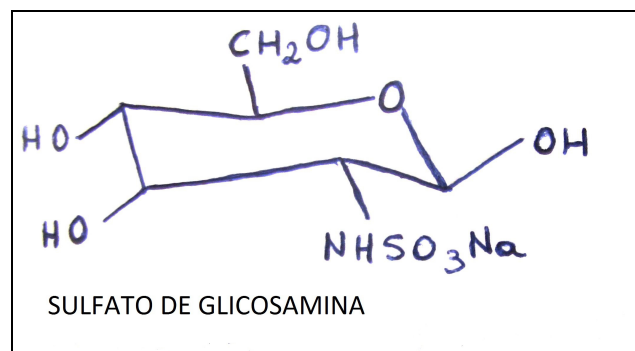


Figura 1. Fórmula estrutural do sulfato de glicosamina.

Cada monômero de proteoglicano consiste de um único esqueleto da proteína a partir do qual surgem numerosos GAGs (McKEE, 2000a). O tipo de glicosaminoglicano é caracterizado, pela unidade repetitiva que contém a hexosamina e estas unidades repetitivas são diferentes nos vários GAGs (BANKS, 1998). Os GAGs tem uma composição e distribuição variável por todo o tecido conjuntivo. Assim temos os tipos e distribuição: o ácido hialurônico – líquido sinovial, cordão umbilical, humor vítreo, tecido cartilagem;

condroitina-4 sulfato – cartilagem, osso, aorta, notocorda, córnea, pele; condroitina-6-sulfato – cartilagem, pele, aorta média, cordão umbilical; queratan sulfato – cartilagem, núcleo pulposo, anel fibroso; sulfato de dermatan – aorta adventícia, pele, tendão; heparan sulfato – aorta, pulmão, fígado e lâmina basal (MESCHER, 2013).

Proteoglicanos são macromoléculas compostas de GAGs ligadas a uma proteína central. GAGs típicos incluem sulfatos de queratina, condroitina e dermatano. Proteoglicanos podem formar agregados em um filamento central de ácido hialurônico (CROSS, 2003). A característica polianiónica dos proteoglicanos permite que desempenhe suas funções básicas biológicas. Como absorvem facilmente a água, eles contribuem para as propriedades de resistência à compressão de determinado tecido e para a formação de líquido sinovial, acumulando o excesso de água do espaço intersticial e proporcionando uma fonte de água disponível para as células (BANKS, 1998).

Sulfato de condroitina (SC) é o glicosaminoglicano mais abundante na cartilagem hialina. Após a administração oral, mais de 70% de absorção tem sido demonstrado, utilizando SC purificado radiomarcado.

O SC (Figura 2) é formado de unidades de dissacarídeos; galactosaminas sulfatadas na posição quatro ou seis são encontrados em várias proporções, dependendo da idade e do tipo de tecido. O agregado de proteoglicano exibe propriedades viscoelásticas e de hidratação e a capacidade de interagir com o tecido circundante através de cargas elétricas que conduzem à proteção dos tecidos cartilagosos. Sintetizados tanto em condrócitos como em células ósseas pela ação das glicosil-transferases específicas; seu catabolismo ocorre na matriz e envolve metaloproteinases e enzimas lisossomais. São inibidores de proteases extracelulares envolvidos no metabolismo dos tecidos conjuntivos. Em adição aos seus efeitos anti-inflamatórios, o SC *in vitro* estimula a produção de proteoglicanos pelos condrócitos. Ele também inibe a produção de citocinas e induz a apoptose da cartilagem de condrócitos articulares. Aumentam a viscosidade intrínseca do líquido sinovial. Em artrite experimental o número e gravidade dos sintomas articulares diminuem após a administração. Nos ossos, aceleraram o processo de mineralização e reparação óssea (BALI et al., 2001).

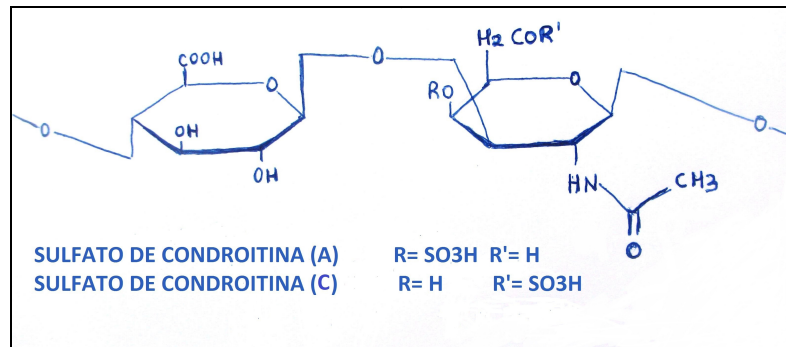


Figura 2. Fórmula estrutural dos sulfatos de condroitina A e C.

Fármacos podem ser relatados como qualquer substância, de origem alimentar ou não alimentar, usada para tratar, curar, mitigar ou prevenir doenças. Nutracêuticos são substâncias não fármacos que são fornecidas numa forma purificada ou extraída e administradas por via oral para fornecer agentes necessários para a estrutura e função corporal normal (CROSS, 2003). Já para Zeisel (1999) nutracêuticos são suplementos alimentares que contêm a forma concentrada de um composto bioativo de alimento, apresentado separadamente da matriz alimentar e utilizado com a finalidade de melhorar a saúde, em doses que excedem aquelas que poderiam ser obtidas de alimentos.

O SC é registrado como um fármaco em muitos países europeus, ao passo que é vendido há muitos anos como uma substância livre de prescrição em todas as farmácias nos Estados Unidos da América (EUA). As diferenças entre os dois mercados são óbvias: O SC oral, vendido e utilizado no mercado europeu é registrado como fármaco, o que significa que ele tem que cumprir critérios severos de qualidade e segurança, assim como, análises criteriosas em relação às suas características fármaco toxicológicas e processamento industrial. Essas exigências não são aplicadas ao SC vendido como nutracêutico no mercado norte americano. Não há dúvida de que o conteúdo real da substância ativa e sua qualidade em várias marcas de SC vendido no mercado dos EUA, não são comparáveis com o produto à disposição dos países europeus. Isso pode explicar porque dos resultados de ensaios clínicos podem diferir significativamente entre América do Norte e Europa (UEBELHART, 2008).

Segundo Plumb (2008), os sulfatos de condroitina e glicosamina podem ser úteis no tratamento da osteoartrite ou outras condições dolorosas em animais domésticos, mas grandes estudos clínicos, bem desenhados e controlados que comprovem a eficácia não foram localizados. Não há ensaios clínicos que demonstrem um efeito modificador da doença (osteoartrite), quando a glicosamina é usada sozinha (CROSS, 2003).

Farmacodinamicamente o SC não gera sinais clínicos prejudiciais significativos após a administração oral para os animais. Em cães e gatos, uma dose diária de 60 a 100 mg/kg administrados durante mais de três meses foi bem tolerado. Administrado por via oral na dose de 1 g/kg dia para ratos e coelhos, o fármaco não teve qualquer efeito observável sobre a mutagênese ou sobre a função reprodutiva. No trato digestivo, utilizando um modelo de alça intestinal de coelho isolado, não foi observado alteração na amplitude de contrações ou na tonicidade do intestino, verificação esta na dose de 1 a 3 mg/mL. Em ratos, doses de 0,25 a 1 g/kg, não tiveram alterações na taxa de trânsito intestinal. Quanto ao sangue, o SC não modificou o tempo de coagulação. No sistema cardiovascular, o SC de 25 a 100 mg/kg (taxa de perfusão de 25 mg/min) não apresentou efeito sobre o electrocardiograma; 100 mg/kg induz uma ligeira e transitória diminuição da pressão arterial. Seja qual for a dose, o SC provoca um aumento da taxa respiratória e na amplitude. Em relação à função renal, não há alteração do volume ou na concentração de eletrólito na urina, após a administração subcutânea de 100 mg/mL (BALI et al., 2001).

O destino do SC administrado oralmente parece ser afetado pelo peso molecular da molécula. Baixo peso molecular de SC é absorvido em aproximadamente duas horas e acumulados no soro ao longo do tempo, tendo uma biodisponibilidade estimada de 200% (BEALE, 2005).

Farmacocineticamente os SC são bem estudados. A primeira evidência da presença de baixo peso molecular do sulfato de condroitina-4 no sangue após a administração em ratos foi relatada em 1978 por Hata e Nagai. Encontrando uma meia-vida para a hexosamina de 10 a 12 horas após a administração intraperitoneal. A administração oral gerou um aumento rápido na concentração no sangue, seguido de um platô na décima quarta hora (em ratos) e vigésima oitava hora (em cães). Mais de 30% do composto foi excretado inalterado na urina e 30% nas fezes, mostrando boa absorção intestinal. O SC exibe um tropismo seletivo para tecidos ricos em GAGs, tais como os olhos, a cartilagem articular, os discos intervertebrais e as epífises vertebrais correspondentes. Análises do peso molecular de material radioativo mostraram que, quando utilizados os compostos com massa molecular relativa correspondente aos do SC polissacarídeos, oligossacarídeos e monossacarídeos, pelo menos, 10% da radioatividade total injetada foi encontrada como proteoglicanos de elevado peso molecular. Nos humanos, após administração por via oral de dois ou três gramas, aumentou as concentrações de SC no sangue em três a seis horas após a absorção (BALI et al., 2001).

A administração oral de glicosamina é bem tolerada pelos animais e seres humanos (ANDERSON et al., 2005). Esses compostos parecem ser seguros e atravessam a barreira

gastrointestinal sanguínea intacta quando administrados por via oral (SCHULZ, 2008). O cloridrato de glicosamina é absorvido em menos de duas horas, mas não acumulado ao longo do tempo. Com a administração oral tem sido encontrado prontamente e alcança altas concentrações na cartilagem articular. A glicosamina apresenta boa disponibilidade quando administrada por via oral ou parenteral, tendo boa distribuição em todos os tecidos e alcançando altas concentrações no fígado, rins e cartilagem articular. Oralmente a taxa de absorção intestinal é de 87% (BEALE, 2005).

Em um estudo realizado por Jacobs et al. (2013), a concentração média de GAGs dentro do NP foi de 2,26 $\mu\text{g/g}$ de tecido no grupo tratado com glicosamina, em comparação com 0,052 $\mu\text{g/g}$ no grupo controle, demonstrando a biodisponibilidade intradiscal de sulfato de glicosamina por via oral.

Suplementos condroprotetores fornecem quantidades supra-fisiológicas de sulfatos de glicosamina e condroitina às articulações, agindo como precursores estimulando a da síntese da matriz cartilaginosa hialina e inibir a degradação da mesma (SCHULZ, 2001; SCHULZ, 2008). Existem evidências que glicosamina e sulfato de condroitina sinergeticamente aumentam a resposta de reparação hipermetabólica natural de condrócitos e retarda a degradação enzimática da cartilagem (RAJ, 2008).

Em estudo realizado no ano de 2003, um paciente humano recebeu três cápsulas por dia de nutracêuticos durante nove meses e duas cápsulas por dia por mais 15 meses (cada cápsula continha 500 mg de GAGs, 400 mg de SC e 66 mg de ascorbato de manganês), gerou depois de apenas seis meses de uso, maior amplitude de movimento espinal, sendo que até ao final do estudo, ocorreu uma melhor resistência e flexibilidade da coluna vertebral, bem como menos dor a palpação da região. Segundo os autores desse relato, GAGs e SC parecem aumentar o nível hidratação do fluido no DIV, confirmado por ressonância magnética, ajudando a corrigir as irregularidades e restaurar parcialmente o volume dos discos colapsados. Além disso, os suplementos parecem inibir a degeneração adicional, o que sugere que os GAGs e o SC podem ter um benefício terapêutico para essa condição. No entanto, estes compostos têm limitações. Eles não parecem melhorar discos totalmente degenerados, por isso suplementos devem ser tomados nas primeiras fases da doença (van BLITTERSWIJK et al., 2003).

Em uma revisão sistemática da literatura sobre eficácia de condroitina e GAGs para doenças articulares degenerativas da coluna e DDIV, somente dois artigos preencheram os critérios de inclusão. Um estudo foi selecionado pela sua boa qualidade, mas apresentava resultados negativos para o grupo suplementado em comparação com placebo, já o outro

estudo tinha baixa qualidade, mas relatavam resultados positivos significativos para o grupo suplementado, quando comparado com um grupo controle. Como pouca literatura foi encontrada para apoiar o uso de suplementos nutricionais comuns para a doença articular degenerativa da coluna e DDIV, torna-se difícil determinar se os médicos devem recomendá-los. Mais pesquisas são necessárias para esclarecer se esses suplementos são benéficos, para pacientes com doenças degenerativas da coluna vertebral (STUBER et al., 2011).

Já em uma meta análise utilizando estudos com o uso diário por longo período de sulfato de condroitina e sulfato de glucosamina em pacientes com osteoartrite de joelho, os autores observaram que o sulfato de glucosamina não apresentou um efeito significativo sobre o estreitamento mínimo do espaço articular ao longo do primeiro ano de tratamento, após três anos foi observado um efeito pequeno a moderado. O mesmo ocorreu com o sulfato de condroitina, onde somente após dois anos foi observado um efeito protetor pequeno, porém significativo (LEE et al., 2010).

Sulfatos de condroitina e glicosamina parecem ser muito bem tolerados em cães, gatos e cavalos. Potenciais efeitos adversos incluem alguns efeitos secundários gastrointestinais (flatulência, fezes amolecidas). Como estes produtos são derivados a partir das fontes naturais, pode ocorrer reações de hipersensibilidade (PLUMB, 2008).

A administração de agente condroprotetor durante 30 dias causou pequenas mudanças, mas não clinicamente importantes, nas variáveis hematológicas e hemostáticas em cães jovens, clinicamente normais (McNAMARA et al., 1996).

2.5 Tomografia computadorizada

A tomografia computadorizada (TC) é uma técnica de diagnóstico por imagem, criada em 1970, pelo engenheiro elétrico inglês Godfrey Newbold Hounsfield, e o físico americano Allan McLeod Cormack. Iniciou-se assim a era da imagem digital já que se utiliza de computadores para realizar cálculos e criar as imagens. Baseada na densitometria de raios X, utiliza os mesmos princípios da radiografia convencional, contudo com um contraste comparativamente muito superior (HATHCOCK & STICKLE, 1993). Começou a se tornar disponíveis para os profissionais da medicina veterinária na década de 1980 e atualmente tem ampla aceitação (GAVIN & LEVINE, 2015).

A TC e a ressonância magnética (RM) produzem imagens que são tomográficas, ou seja, uma fatia orientada. Eliminando o efeito de soma e perdas de percepção de profundidade

associada à radiografia. Além disso, as imagens da TC e RM, sendo digitais, descrevem diferenças na composição do tecido mais fielmente do que as radiografias. Podem ser manipuladas de forma interativa com um programa adequado, produzindo pontos de vista em qualquer plano desejado ou em três dimensões (TIDWELL & KENT, 2012).

A imagem radiográfica vista na TC é composta por pequenos pontos chamados pixels, dispostos em uma área. Os pixels estão dispostos em fileiras e colunas e compõem uma matriz, onde o número de *pixels* nesta matriz determina a sensibilidade do sistema. A espessura de cada fatia é chamada de *voxel*, que pode ser definido como o volume de tecido contido em um *pixel*. Cada *voxel* tem uma atenuação de raio X de acordo com a natureza do tecido. Um computador calcula, então, essa atenuação, gerando uma escala de cinza de intensidades em unidades Hounsfield, que corresponde às diferentes densidades de tecido orgânico (ALVES, 2004).

A TC é uma ferramenta diagnóstica sensível que pode ser usada como um auxiliar para a mielografia ou como diagnóstico único para evitar os potenciais efeitos indesejáveis da mielografia (OLBY et al., 2000; BRISSON, 2010). A precisão relatada na TC sem contraste para identificar DDIV na coluna vertebral toracolombar é aproximadamente equivalente a mielografia em vários estudos recentes (OLBY et al., 2000; KUROKI et al., 2013). A TC parece determinar com mais precisão o lado de compressão associada ao disco em comparação com mielografia, no entanto, extrusões de disco não mineralizadas não podem ser identificados (GAVIN & LEVINE, 2015). TC sem contraste da coluna vertebral pode, portanto, ser útil no diagnóstico de hérnia de disco intervertebral aguda em raças condrodistróficas (OLBY et al., 2000).

A TC é um método de diagnóstico por imagem não-invasivo (ISRAEL et al., 2009), o qual apresenta como vantagens em relação a ressonância magnética uma resolução espacial superior, tempos menores de digitalização, um melhor acesso ao paciente para a monitorização, detecção ótima de mineralização e hemorragia, assim como ser eficiente para avaliar trauma e hérnia de disco em raças condrodistróficas (TIDWELL & KENT, 2012). Oferece ainda uma melhor visualização de tecidos, devido à capacidade para manipular os níveis de contraste e janelas tomográficas específicas (GAVIN & LEVINE, 2015).

Os achados de imagem associados com a hérnia de disco incluem perda da opacidade da gordura epidural em torno da medula espinal comprimida, compressão visível, material mineral denso dentro do canal vertebral e tecido mole com material denso no interior do espaço epidural consistente com hemorragia. Em todos os casos reportados, o material de

disco mineralizado extruso causando compressão, era hiperdenso ao parênquima da medula espinal (OLBY et al., 2000; ISRAEL et al., 2009, KERWIN et al., 2012)

Um estudo analisando as características tomográficas em cães com hérnias de disco observou diferenças quanto às características do material herniado referente à mineralização, tanto subjetivamente, quanto através do uso de tomografia computadorizada quantitativa (TCQ), demonstrando que o material mineralizado apresentava mais hiperatenuante nas avaliações subjetivas e com maiores valores de unidades Hounsfield na TCQ, quanto mais crônico era a extrusão (OLBY et al., 2000).

Kuroki et al. (2013) estudando cães com doença do DIV em diferentes níveis de duração clínica (superaguda, aguda, subaguda e crônica), observaram alterações nos valores do material de disco extruso, sugerindo que esta unidade pode ser útil para estimar a cronicidade da doença.

3 REFERÊNCIAS

- ALVES, L.C. Tomografia computadorizada de la cavidad torácica del perro (*Canis lupus familiares*) mediante aparato de sexta generación y medios de contraste oral y vascular – Murcia. Doctoral Thesis, Murcia University, Spain. 2004.
- ANDERSON, J.W.; NICOLOSI, R.J.; BORZELLECA, J.F. Glucosamine effects in humans: a review of effects on glucose metabolism, side effects, safety considerations and efficacy. **Food and Chemical Toxicology**. v.43, n.2, p.187–201, 2005.
- BACH, F.C.; WILLEMS, N.; PENNING, L.C.; ITO, K.; MEIJ, B.P.; TRYFONIDOU, M.A. Potential regenerative treatment strategies for intervertebral disc degeneration in dogs. **BMC Veterinary Research**. v.10, n.3, p.1-12, 2014.
- BALI, J-P.; COUSSE, H.; EUZIL, E. Biochemical basis of the pharmacologic action of chondroitin sulfates on the osteoarticular system. **Seminars in Arthritis Rheumatism**. v.31, n.1, p.58-68, 2001.
- BALL, M.; MCGUIRE, J.; SWAIM, S.; HOERLEIN, B. Patterns of occurrence of disc disease among registered Dachshunds. **Journal of the American Veterinary Medical Association**. v.180, n.5, p.519-522, 1982.
- BANKS, W.J. **Histologia aplicada a veterinária**. 3ed. São Paulo: Manole, 1998, 658p.
- BEALE, B.S. Nutraceutical treatment in dogs and cats. **In: North American Veterinary Conference**. p.701–704. 2005.
- BERGKNUT, N.; FORTERRE, F.; LEVINE, J.M.; LASSER, S.D.; FINGEROTH, J.M. Comparasions between biped (human) and quadruped (canie/feline) intervertebral disc disease. **In: FINGEROTH, J.; THOMAS, W. Advances in intervertebral disc disease in dogs and cats**. Iowa: Wiley Blackwell, 2015. Cap.3. p.14-22.
- van BLITTERSWIJK, W.J.; van de NES, J.C.M.; WUISMAN, P.I.J.M. Glucosamine and chondroitin sulfate supplementation to treat symptomatic disc degeneration: Biochemical rationale and case report. **BMC Complementary and Alternative Medicine**. v.3, n.2, p.1-8, 2003.

BRAUND, K.G. Molestia do disco intervertebral. **In: BOJRAB, M.J. Mecanismos da moléstia na cirurgia de pequenos animais.** 2ed. São Paulo: Roca, 1996, p.1104-1116.

BRISSON, B.A. Intervertebral disc disease in dogs. **Veterinary Clinics of North America: Small Animal Practice.** v.40, n.5, p.829–858, 2010.

CHEVILLE, N.F. Respostas celulares e teciduais à lesão subletal. **In: _____.** **Introdução a Patologia Veterinária.** 2ed. Rio de Janeiro: Rocca, 2004. Cap.2, p.28-54.

COATES, J.R. Intervertebral disk disease. **Veterinary Clinics of North America: Small Animal Practice.** v.30, n.1, p.77-110, 2000.

COLE, T.C.; BURKHARDT, D.; FROST, L. GHOSH, P. The proteoglycans of the canine intervertebral disc. **Biochimica et Biophysica Acta.** v.839, n.2, p.127–138, 1985.

COLE, T.C.; GHOSH, P.; TAYLOR, T.K.F. Variations of the proteoglycans of the canine intervertebral disc with ageing. **Biochimica et Biophysica Acta.** v.880, n.2-3, p.209–219, 1986.

CROSS, A.R. Nutraceuticals in the management of osteoarthritis. **In: The North American Veterinary Conference, Orlando, Florida. Proceedings of the North American Veterinary Conference,** v.17, p.750-751, 2003.

EVANS, H.E. Arthrology. **In: _____.** **Miller's Anatomy of the dog.** Philadelphia: Saunders, 1993. Cap.5. p.219-257.

GAVIN, P.R.; LEVINE, J.M. Advances in imaging for intervertebral disc disease. **In: FINGEROTH, J.; THOMAS, W. Advances in intervertebral disc disease in dogs and cats.** Iowa: Wiley Blackwell, 2015. Cap.16. p.135-146.

GHOSH, P. The role of mechanical and genetic factors in degeneration of the disc. **Journal of Manual Medicine.** v.5, p.62-65, 1990.

HANSEN H.J., A pathologic-anatomical study on disc degeneration in dog, with special reference to the so-called enchondrosis intervertebralis. **Acta Orthop Scand Suppl.** vol.11: p.1-117, 1952.

HATHCOCK, J.T.; STICKLE, R.L. Principles and concepts of computed tomography. **Veterinary Clinics of North America Small animal Practice**. v.23, n.2, p.399-415, 1993.

INNES, J.F.; MELROSE, J. Embryology, Innervation, Morphology, Structure, and Function of the Canine Intervertebral Disc. In: FINGEROTH, J.; THOMAS, W. **Advances in intervertebral disc disease in dogs and cats**. Iowa: Wiley Blackwell, 2015. Cap.1. p.3-7.

ISRAEL, S.K; LEVINE, J.M.; KERWIN, S.C.; LEVINE, G.J; FOSGATE, G.T. The relative sensitivity of computed tomography and myelography for identification of thoracolumbar intervertebral disk herniations in dogs. **Veterinary Radiology & Ultrasound**. v.50, n.3, p.247-252, 2009.

JACOBS, L.; VO, N.; COELHO, J.P.; DONG, Q.; BECHARA, B.; WOODS, B.; HEMPEN, E.; HARTMAN, R.; PREUSS, H.; BALK, J.; KANG, J.; SOWA, G. Glucosamine supplementation demonstrates a negative effect on intervertebral disc matrix in an animal model of disc degeneration. **Spine**. v.38, n.12, p.984-990, 2013.

JEFFERY, N.D.; LEVINE, J.M.; OLBY, N.J.; STEIN, V.M. Intervertebral disk degeneration in dogs: consequences, diagnosis, treatment, and future direction. **Journal of Veterinary Internal Medicine**. v. 27, n.6, p.1318-1333, 2013.

JENSEN, V.; BECK, S.; CHRISTENSEN, K.; AMBJERG, J. Quantification of the association between intervertebral disc calcification and disc herniation in Dachshund. **Journal of the American Veterinary Medical Association**. v.233, n.7, p.1090-1095, 2008.

KERWIN, S.C.; LEVINE, J.M.; HICKS, D.G. Thoracolumbar Spine. In: TOBIAS, K.M.; JOHNSTON, S.A. **Veterinary Surgery Small Animal**. St. Louis Missouri: Elsevier Saunders 2012, Cap.32. p.449 – 475.

KUMAR, V.; ABBAS, A.K.; FAUSTO, N.; MITCHELL, R.N. Lesão celular, morte celular e adaptações. In: _____. **Robbins Patologia Básica**. 8ed. Rio de Janeiro: Elsevier Saunders, 2008. Cap.1. p.1-32.

KUROKI, K.; VITALE, C.L.; ESSMAN, S.C.; PITHUA, P. COATES, J.R. Computed tomographic and histological findings of Hansen type I intervertebral disc herniation in dogs.

Veterinary and Comparative Orthopaedics and Traumatology. v.26, n.5, p.379-384, 2013.

de LAHUNTA, A.; GLASS, E. Small animal spinal cord disease. **In: _____**. **Veterinary neuroanatomy and clinical neurology.** St. Louis Missouri: Elsevier Saunders, 2009. Cap.10, p.243-284.

LEE, Y.H.; WOO, J.H.; CHOI, S.J.; JI, J.D.; SONG, G.G. Effect of glucosamine or chondroitin sulfate on the osteoarthritis progression: a meta-analysis. **Rheumatology International.** v.30, n.3, p.357-363, 2010.

LEVINE, J.M.; FINGEROTH, J. Historical and current nomenclature associated with intervertebral disc pathology. **In: FINGEROTH, J.; THOMAS, W. Advances in intervertebral disc disease in dogs and cats.** Iowa: Wiley Blackwell, 2015. Cap.4. p.25-31.

McKEE, M. Intervertebral disc disease in the dog 1. Pathophysiology and diagnosis. **In Practice.** v.22, n.7, p.355-369, 2000a.

McKEE, M. Intervertebral disc disease in the dog 1. Management options. **In Practice.** v.22, n.8, p.458-471, 2000b.

McNAMARA, P.S.; BARR, S.C.; ERB, H.N. Hematologic, hemostatic, and biochemical effects in dogs receiving an oral chondroprotective agent for thirty days. **American Journal of Veterinary Research.** v.57, n.9, p.1390-1394, 1996.

MESCHER, A.L. Connective Tissue. **In: _____**. **Junqueira's Basic Histology Text and Atlas.** New York: Mc Graw Hill. 2013, Cap.5, p. 98- 123.

MOGENSEN, M.S.; KARLSKOV-MORTENSEN, P.; PROSCHOWSKY, H.F.; LINGAAS, F.; LAPPALAINEN, A.; LOHI, H.; JENSEN, V.F.; FREDHOLM, M. Genome-wide association study in Dachshund: Identification of a major locus affecting intervertebral disc calcification. **Journal of Heredity.** v.102, n.1, p.81-86, 2011.

MYERS, R.K.; McGAVIN, M.D. Respostas celulares e teciduais. **In:** McGAVIN, M. D.; ZACHARY, J. F. **Bases da Patologia em Veterinária**. 4ed. São Paulo: Elsevier, 2009. Cap.1. p.3-62.

OLBY, N. J.; MUNANA, K.R.; SHARP, N.J.; THRALL, D.E.. The computed tomographic appearance of acute thoracolumbar intervertebral disc herniations in dogs. **Veterinary Radiology & Ultrasound**. v.41, n.5, p.396-402, 2000.

OLBY, N.J; JEFFERY, N.D. Pathogenesis and physiology of central nervous system disease and injury. **In:** TOBIAS, K.M.; JOHNSTON, S.A. **Veterinary Surgery Small Animal**. St. Louis Missouri: Elsevier Saunders 2012, Cap.29. p.374 – 387.

PLUMB, D.C. **Plumb's veterinary drug handbook**. 6th. Iowa: Wiley Blackwell, 2008, 1120p.

PRIESTER, W.A. Canine intervertebral disc disease. Occurrence by age, breed, and sex among 8.117 cases. **Theriogenology**. v.2, n.2-3, p.293-303, 1976.

RAJ, P.P. Intervertebral dic: Anatomy- Physiology- Pathophysiology- Treatment. **Pain Practice**. v.8, n.1, p.18-44, 2008.

SCHULZ, K.S. Facts and myths of nutraceutical for canine arthritis. **In:** The North American Veterinary Conference, Orlando, Florida. **Proceedings of the North American Veterinary Conference**, v.15, p.465–467. 2001.

SHULZ, K. Afecções articulares. **In:** FOSSUM, T.W. **Cirurgia de pequenos animais**. 3ed. Rio de Janeiro: Elsevier, 2008. Cap.33. pág.1143-1315.

SMOLDERS, L.A.; BERGKNUT, N.; GRINWIS, G.C.M.; HAGMAN, R.; LAGERSTEDT, A.S.; HAZEWINKEL, H.A.W.; TRYFONIDOU, M.A.; MEIJ, B.P. Intervertebral disc degeneration in the dog. Part 2: Chondrodystrophic and non-chondrodystrophic breeds. **The Veterinary Journal**. v.195, n.3, p. 292-299, 2013.

SMOLDERS, L.A.; FORTERRE, F. Biomechanics of the intervertebral disc and why do discs displace. **In:** FINGEROTH, J.; THOMAS, W. **Advances in intervertebral disc disease in dogs and cats**. Iowa: Wiley Blackwell, 2015. Cap.2. p.8-13.

STIGEN, Ø. Calcification of intervertebral discs in the dachshund. A radiographic study of 327 young dogs. **Acta Veterinaria Scandinavica**. v.32, n.2, p.197-203, 1991.

STIGEN, Ø. Calcification of intervertebral discs in the dachshund: a radiographic study of 115 dogs at 1 and 5 years. **Acta Veterinaria Scandinavica**. v.37,n.3, p.229-237, 1996.

STUBER, K.; SAJKO, S.; KRISTMANSON, K. Efficacy of glucosamine, chondroitin, and methsulfonylethane for spinal degenerative joint disease and degenerative disc disease: a systematic review. **The Journal of the Canadian Chiropractic Association**. v.55, n.1, p.47-55. 2011.

THOMSON, R.G. Degeneração e necrose. In: _____. **Patologia Geral Veterinária**. Rio de Janeiro: Guanabara Koogan, 1983. Cap.2, p.5-89.

TIDWELL, A.S.; KENT, M. Imaging of the neurologic system. In: TOBIAS, K.M.; JOHNSTON, S.A. **Veterinary surgery small animal**. St. Louis: Elsevier Saunders, 2012. Cap.28, p.357 -373.

TOOMBS, J.P.; WATERS, D. Afecção do disco intervertebral. In: SLATTER, D. **Manual de cirurgia de pequenos animais**. 3ed. São Paulo: Manole, 2007. Cap. 80, p.1193-1209.

UEBELHART, D. Clinical review of chondroitin sulfate in osteoarthritis. **Osteoarthritis and Cartilage**. v.16, n.3, p.19-21, 2008.

WHEELER, S.J.; SHARP, N.J.H. Subluxação atlantoaxial. In: _____. **Diagnóstico e tratamento cirúrgico das afecções espinais do cão e do gato**. 1ed. São Paulo: Manole, 1999. Cap.1, p.8-18.

WIDMER, W.R.; THRALL, D.E. Canine and feline intervertebral disc disease, myelography, and spinal cord disease. In: THRALL, D.E. **Textbook of veterinary diagnostic radiology**. 4th. St. Louis: Elsevier Saunders, 2002. Cap. 10, p.110-127.

ZEISEL, S.H. Regulation of nutraceuticals. **Science**. v.285, n.5435, p.1853-1855, 1999.

4 ARTIGOS CIENTÍFICOS

Os artigos foram elaborados de acordo com as normas do periódico Arquivo Brasileiro de Medicina Veterinária (Anexo A)

1º Artigo

**APARÊNCIA TOMOGRÁFICA DOS DISCOS INTERVERTEBRAIS MINERALIZADOS
EM CÃES DA RAÇA DACHSHUND MINIATURA**

**Aparência tomográfica dos discos intervertebrais mineralizados em cães da raça
Dachshund Miniatura.**

Tomographic appearance of calcified intervertebral discs in miniature dachshund.

Durval Baraúna Júnior^{1*}, Thaiza Helena Tavares Fernandes², Ieverton Cleiton Correia da Silva², Marília de Albuquerque Bonelli², Cássia Regina Oliveira dos Santos³, Marcela de Almeida Amorim², Fabiano Séllos Costa⁴, Eduardo Alberto Tudury⁴

^{1*} Professor Assistente do Colegiado Acadêmico de Medicina Veterinária da Universidade Federal do Vale do São Francisco (UNIVASF), Campus Ciências Agrárias, BR 407, Km 12, Lote 543, Distrito de Irrigação Senador Nilo Coelho - Zona Rural, 56.300-990, Petrolina, Pernambuco, Brasil. Autor para correspondência: *durvalbarauna@hotmail.com.

² Discente do programa de Pós-Graduação em Ciência Veterinária da UFRPE.

³ Médica Veterinária da UNIVASF.

⁴ Professor Associado do Departamento de Medicina Veterinária da UFRPE.

RESUMO

Com um ano de idade, aproximadamente 90% dos cães condrodistróficos sofrem mudanças degenerativas afetando múltiplos discos intervertebrais (DIV). Objetivou-se com este trabalho descrever os aspectos de tomografia computadorizada de discos intervertebrais de cães da raça Dachshund com um ano de idade, assim como quantificar, qualificar e localizar a mineralização nos componentes do DIV e no espaço intervertebral da coluna vertebral. Dez

cães dessa raça com um ano de idade foram submetidos à tomografia computadorizada (TC). Nas imagens de reconstrução sagital dos animais, procedeu-se a identificação de sete DIV em cada animal, entre as vértebras T₉ a L₃, totalizando a análise de 70 DIV. Dentre os DIV mineralizados a presença da alteração foi determinada quanto à localização no núcleo pulposo (NP), anel fibroso (AF) e AF/NP. Dos 70 DIV avaliados, 45 foram considerados como mineralizados. Dentre os classificados como mineralizados 20% (9/45), 17,8% (8/45) e 62,2% (28/45), estavam localizados nas regiões do NP, AF e AF/NP respectivamente. A mineralização encontrada neste estudo esteve caracterizada por aumento de atenuação radiográfica com densidade mineral na topografia do DIV. Havendo variações da localização e radiodensidade de área calcificada entre animais e DIV no mesmo indivíduo. As alterações relativas à mineralização dos DIV podem ser classificadas tomograficamente quanto a localização da alteração no disco em AF, NP e AF/NP.

Palavras-chave: coluna vertebral, diagnóstico por imagem, radiografia, cães

ABSTRACT

With one year old approximately 90% of chondrodystrophic dogs have degenerative changes affecting multiple intervertebral disc (IVD). The objective was describes CT imaging of mineralized IVD in Dachshund with one year old, as well as quantify, qualify and locate the mineralization in IVD components and in intervertebral space of the spine. Ten dogs with one year old underwent computed tomography (CT). In sagittal reconstruction images of animals, proceeded to the identification of 70 IVD present in the spaces between L3 - T9. Among IVD mineralized, the presence of the change was determined as the location in the nucleus pulposus (NP), annulus fibrosus (AF) and both. 70 IVD evaluated, 45 were found to mineralized. Among those mineralized, 20% (9/45), 17.8% (8/45) and 62.2% (28/45) were located in the regions of NP, AF and AF/NP respectively. Mineralization in this study was characterized by increased radiographic attenuation mineral density in the IVD topography. There is variation in the location and radiodensity of mineralized area between animals and IVD of the same individual. Changes related to IVD mineralization can be classified as tomographic location in AF, NP and NP/ AF.

Keywords: spine, imaging diagnosis, radiography, dogs

INTRODUÇÃO

O disco intervertebral (DIV) saudável é composto por um núcleo pulposo (NP) macio e gelatinoso, cercado por um anel fibroso (AF) fibrocartilaginoso, formado por camadas lamelares bem organizadas, além das placas cartilagosas terminais (PCT) que formam as fronteiras craniais e caudais do disco (McKEE, 2000; BERGKNUT et al., 2015). A zona de transição (ZT) é uma região interposta entre o AF e o NP (INNES & MELROSE, 2015).

A degeneração do disco intervertebral é um processo comum que ocorre com a idade. Mudanças degenerativas no disco intervertebral de cães condrodistróficos e não condrodistróficos são geralmente referidos como metaplasia condróide e metaplasia fibróide, respectivamente (BRISSON, 2010).

Essa degeneração é caracterizada por alterações da composição bioquímica e na integridade mecânica do DIV. No disco degenerado, o teor de glicosaminoglicano diminui e aumenta a quantidade de colágeno desnaturado (BACH et al., 2014) com a subsequente calcificação distrófica do núcleo (HANSEN, 1952). A desidratação leva a lacerações do anel fibroso e/ou extrusões do disco (BACH et al., 2014). Material mineralizado no DIV não é um sinal de hérnia de disco. Nem todos os DIV mineralizados vão extrudir, e nem todo o material de DIV extrudido é mineralizado (WIDMER & THRALL, 2002).

Com um ano de idade, aproximadamente 90% dos cães condrodistróficos tem mudanças afetando múltiplos discos. Mineralização parcial ou completa do disco é comum

(McKEE, 2000). Eventualmente, pequenos focos de degeneração e fibrose ocorrem, o que faz o disco aparecer opaco em vez de gelatinoso, podendo obscurecer a fronteira entre o NP com o AF (EVANS, 1993). Alterações também ocorrem no AF com perda de fibras e fragmentação de sua estrutura (McKEE, 2000).

Desde que os tipos de degeneração do DIV foram descritos, por Hansen em 1952, tornou-se evidente para os médicos veterinários que nem todas as degenerações do disco se encaixavam perfeitamente nestas duas categorias. Por exemplo, protrusões de DIV muitas vezes parecem conter material nuclear mineralizado, e extrusão aguda do núcleo que foram submetidos a degeneração fibrosa podem ocorrer, como também hérnias agudas de fragmentos do AF. Ruptura do seio venoso que se sobrepõe ao DIV, quando ocorre extrusão, pode resultar na formação de um hematoma. Lesões do DIV podem causar um amplo espectro de alterações (OLBY & JEFFERY, 2012).

O disco intervertebral pode ser facilmente avaliado nas imagens por tomografia computadorizada (TC) e a mineralização do NP é facilmente identificado como material hiperdenso (OLBY et al., 2000). A característica tomográfica da extrusão aguda do disco intervertebral inclui material hiperdenso dentro do canal vertebral, perda da gordura epidural, e distorção da medula espinal (DEWEY et al., 2016).

A TC apresenta uma sensibilidade maior podendo detectar alterações que não seriam visualizadas no exame radiográfico convencional, uma vez que essa pode captar diferenças de densidade dos tecidos de 0,05% enquanto que a radiografia capta diferenças de 0,5% (HATHCOCK & STICKLE, 1993).

Objetivou-se com este trabalho descrever o aspecto tomográfico de discos intervertebrais de cães da raça Dachshund com um ano de idade, assim como a localização da mineralização nos componentes do DIV e no espaço intervertebral da coluna vertebral.

MATERIAL E MÉTODOS

Esta pesquisa foi aprovada no Comitê de Ética para Uso de Animais (CEUA) da Universidade Federal Rural de Pernambuco com o n° 001/2015 (Anexo B). Vale ressaltar que ao final da pesquisa os 10 animais foram doados para tutores.

Dez cães da raça Dachshund Miniatura com quatro meses de idade, adquiridos em diferentes provedores, foram mantidos durante oito meses em canis com acesso à luz natural, recebendo água e alimento completo para cães. Com um ano de idade estes animais foram submetidos a tomografia computadorizada (TC) da coluna vertebral no segmento toracolombar.

Para realização dos exames de TC, os cães foram submetidos a jejum alimentar de 12 horas e hídrico de duas horas. Estabeleceu-se acesso venoso e fluidoterapia com solução fisiológica 10 mL/ kg¹ h¹, indução com propofol via intravenosa na dose de 4 mg/ kg¹ de peso e mantidos com anestesia inalatória com isoflurano diluído em oxigênio a 100%.

As imagens coletadas foram obtidas com os animais posicionados em decúbito ventral. Utilizou-se equipamento de TC helicoidal (GE Hi-Speed FXI – General Eletrics, 06828-0001, Fairfield, Connecticut - single slice), com fator de exposição de radiação pré-determinado em 120 mA e 120 kVp, com filtro leve e pitch de 1.0 mm. Inicialmente foi feito o *scout* para visualização do correto posicionamento e determinação do tamanho da área da coluna vertebral (torácica nove a lombar três) a serem avaliadas, ou seja, o campo de visão, para então dar início ao escanograma com cortes transversais de 1 mm de espessura por 1 mm de intervalo (1x1). As imagens foram reconstruídas com cortes sagitais e transversais em janela óssea (WW 3500, WL 800). As imagens tomográficas foram avaliadas com auxílio de programa de diagnóstico por imagem digital para tratamento de imagens médicas (Osirix MD – Osirix Imaging Software – Genebra, Suíça). Antecedendo os exames, o aparelho foi devidamente calibrado para melhor padronização dos dados.

Nas imagens de reconstrução sagital dos animais, procedeu-se a identificação dos discos intervertebrais presentes nos espaços entre as vértebras T₉ a L₃, totalizando 70 discos que foram avaliados e classificados quanto à aparência tomográfica em normais e mineralizados. Dentre os discos alterados a presença da mineralização foi determinada quanto à região no núcleo pulposo (NP), anel fibroso (AF) e ambos (NP/AF). Assim como quantificou-se o número de discos com tal alteração, e sua localização no espaço intervertebral. As imagens tomográficas também foram avaliadas de acordo com a classificação radiográfica proposta por Stigen e Kolbjornsen (2007), em graus leve, moderado e grave.

RESULTADOS

Dos 70 discos avaliados, 64,3% (45/70) foram considerados como mineralizados, sendo 100% dos animais apresentando mineralização em algum grau. Dentre os classificados como mineralizados a localização nos componentes do DIV foi determinada em nove discos (20%) no NP, em oito discos (17,8%) no AF e em 28 discos (62,2%) esta mineralização encontrava-se no NP/AF. Já a localização da mineralização no espaço intervertebral foi maior entre os espaços T₀₉₋₁₃ determinada em nove entre T₀₉₋₁₀, oito entre T₁₀₋₁₁, seis entre T₁₁₋₁₂, T₁₂₋₁₃ e L₂₋₃ e cinco entre T_{13-L1} e L₁₋₂, conforme apresentado no Quadro 1.

A mineralização encontrada nesse estudo esteve caracterizada por aumento de atenuação radiográfica com densidade mineral na topografia do disco. Havendo variações da localização e radiodensidade de área calcificada entre animais e discos intervertebrais no mesmo indivíduo. Nas imagens tomográficas em corte transversal ao nível do espaço intervertebral do segmento toracolombar da coluna de cães da raça Dachshund Miniatura foi demonstrado os diferentes padrões de mineralização de disco intervertebral, conforme ilustrado na Figura 1.

Baseado na classificação proposta por Stigen e Kolbjornsen (2007), a mineralização dos DIV foi classificada em leve e moderado, já que em nenhum DIV foi avaliado como mineralização distinta de todo o NP.

Quadro 1- Distribuição das calcificações de acordo com a localização no espaço intervertebral e nos componentes do disco intervertebral.

| ANIMAL | DISCO MINERALIZADO | | | | | | |
|--------|--------------------|--------------------|--------------------|----------------------|--------------------|------------------|------------------|
| | T ₉₋₁₀ | T ₁₀₋₁₁ | T ₁₁₋₁₂ | T T ₁₂₋₁₃ | T _{13-L1} | L ₁₋₂ | L ₂₋₃ |
| 1 | NP/AF | - | NP/AF | - | - | - | - |
| 2 | NP/AF | NP/AF | NP/AF | NP/AF | NP/AF | AF | NP/AF |
| 3 | NP/AF | NP/AF | - | NP | - | NP/AF | NP/AF |
| 4 | AF | - | - | - | - | - | - |
| 5 | NP/AF | NP/AF | - | - | AF | - | NP/AF |
| 6 | NP | AF | AF | NP | NP | - | NP |
| 7 | NP/AF | NP/AF | NP | AF | NP/AF | NP | - |
| 8 | - | NP/AF | NP/AF | - | NP/AF | NP/AF | NP/AF |
| 9 | NP/AF | NP/AF | NP/AF | AF | - | NP/AF | - |
| 10 | NP/AF | AF | - | NP | - | - | NP |

Anel fibroso (AF), Núcleo pulposos (NP) e (NP/AF).

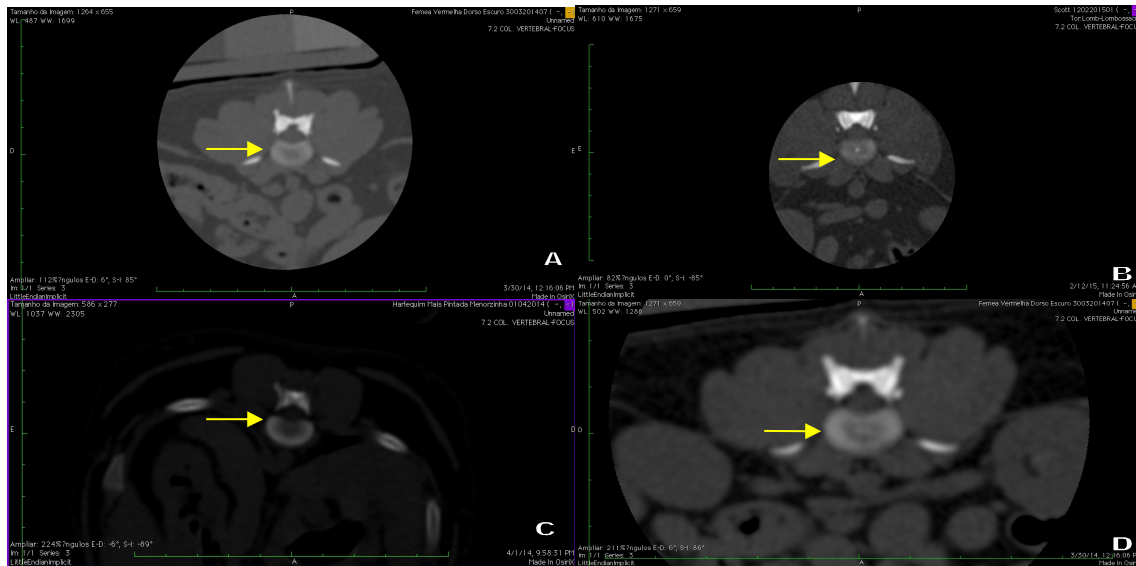


Figura 1- Imagens de tomografia computadorizada em corte transversal ao nível do espaço

DISCUSSÃO

A raça Dachshund foi escolhida para este estudo por apresentar de 10 a 12,6 vezes mais risco que outras raças, como relata Braund (1996). Além disso, a variedade Miniatura foi escolhida, pois segundo Smolders et al. (2013) são mais frequentemente afetados pela extrusão de DIV do que os Standard. Informação essa que foi corroborada, acrescentando-se ainda que a raça Dachshund é um excelente modelo para o estudo ora apresentado, devido ao grande número de discos mineralizados.

O número de discos mineralizados em Dachshund é um bom preditor de doença do disco intervertebral (DDIV) (JENSEN et al., 2008). A herniação raramente ocorre em cães sem mineralização de disco enquanto que os animais com várias calcificações tem alto risco (STIGEN, 1996), logo baseado nos achados deste estudo, estes cães tem alto risco em desenvolver a DDIV.

O risco de eutanásia devido a DDIV foi significativamente maior em Dachshund onde foram encontrados mais de quatro discos mineralizados nas radiografias realizada aos dois e quatro anos de idade (JENSEN et al., 2008). Este fato é preocupante já que dos 10 animais utilizados neste experimento seis apresentavam mais de quatro discos mineralizados, considerando que no presente estudo, só utilizou-se para avaliação os discos intervertebrais entre as vértebras torácica nove a lombar três, ao passo que Jensen e colaboradores (2008)

consideraram todos os discos da coluna vertebral, podendo esses animais apresentarem ainda mais DIV mineralizados.

O nível da janela estabelece o tom de cinza central, que deve ser selecionado sempre de acordo com o tecido de interesse. A amplitude da janela refere-se à variação de unidades Hounsfield (HU) representada pelos níveis de cinza. Isso permite uma distinção mais precisa de pequenas variações nos tons de cinza que compõem o tecido avaliado, facilitando a interpretação da imagem tomográfica. Assim, quando um grande número de estruturas precisa ser diferenciado deve-se optar por uma janela mais ampla (COSTA et al., 2012). Essa característica da TC permite identificar estágios precoces de mineralização, como os observados neste trabalho que não seriam visualizadas no exame radiográfico.

O exame histopatológico é superior ao exame radiográfico na identificação de discos intervertebrais mineralizados em Dachshund, sendo considerado método ouro (STIGEN & KOLBJORNSSEN, 2007). Contudo não foi possível de ser realizado no presente estudo, em virtude do delineamento experimental que não incluía cirurgia nem eutanásia dos animais.

A TC é o método por imagem mais sensível para demonstrar a mineralização de disco, podendo ser identificados numa fase inicial e o pico do número de discos mineralizados ser obtido numa idade mais precoce (JENSEN & CHRISTENSEN, 2000). É considerada a melhor escolha como método de diagnóstico em cães com suspeita clínica de ruptura do disco tipo I (NEWCOMB et al., 2012). Diferentemente do exame histopatológico a TC pode ser realizada de forma não invasiva em pacientes clínicos, por isso foi a opção de escolha neste estudo.

A TC apresenta vantagens como contraste superior em tecidos moles em comparação à radiografia convencional, quando não contrastada pode ser realizada só com sedação, isso não é possível com a ressonância magnética (RM). Com relação ao custo da TC é normalmente menor que a RM, além de ser uma modalidade de imagem mais rápida que a RM. A avaliação de osso e de hemorragia aguda são melhor visualizados com a TC que na RM. A RM fornece detalhes superiores em tecidos moles quando comparado a TC (DEWEY et al., 2016). Neste estudo a RM não foi uma opção, pois é um método de imagem não disponível para animais no Estado da realização do estudo, existindo poucos equipamentos disponíveis no Brasil de uso específico para animais. Assim como, o tempo de anestesia necessário para a realização da RM, ser muito maior que para TC.

A mineralização do DIV encontrada neste estudo, está de acordo com o descrito por Olby et al. (2000), onde citam que a atenuação radiográfica aumenta a medida que o grau de mineralização também aumenta.

Discos saudáveis apresentam estruturas bem distinguíveis umas das outras, contudo no início da degeneração, as fronteiras entre essas estruturas se tornam progressivamente mais difíceis de serem diferenciadas (BERGKNUT et al., 2015). No exame de imagem, a calcificação distrófica de um disco em degeneração começa geralmente no centro do núcleo pulposo e se estende periféricamente, no entanto, o anel pode ser submetido à mineralização separadamente (WIDMER & THRALL, 2002), corroborando com os achados deste estudo, no que tange a localização da mineralização no AF somente, contudo maior parte dos animais apresentaram mineralização do AF/NP.

Em cães condrodistróficos, as mudanças no DIV ocorrem rapidamente e em todos os discos intervertebrais de todas as regiões da coluna vertebral quase simultaneamente. A distinção entre o NP e o AF torna-se gradualmente menos aparente e a diferenciação das estruturas é quase impossível (BRAY & BURBIDGE, 1998), isto ocorreu nesta investigação nos cães que apresentavam as regiões do AF e NP simultaneamente mineralizados.

Embora seja menos comum, cães condrodistróficos podem apresentar metaplasia fibróide (Hansen tipo II - protusão anular) (BRISSON, 2010). Apesar desse tipo de alteração ser mais frequente em cães com mais de sete anos, uma fibrose extensiva do NP tem sido ocasionalmente isolada de cães muito mais jovens, estando sempre presente nesses animais, uma desorganização focal das camadas lamelares do AF. Em alguns cães as mudanças degenerativas no AF foram observadas antes mesmo de qualquer evidência de desorganização do NP (BRAY & BURBIDGE, 1998), contudo essas fissuras em AF resultam em aumento do estresse sobre o NP (BERGKNUT et al., 2013), essa seria uma das possibilidades para explicar a alteração em AF somente, nos cães desta pesquisa.

Outra possibilidade para a ocorrência da mineralização, somente no AF, seria o desaparecimento de mineralização do NP, que pode ocorrer sem sinais de extrusão, possivelmente resultado da degeneração progressiva do disco, em vez de regeneração do disco (BRISSON, 2010). No entanto, não se acredita que tenha acontecido desta forma nos resultados desse trabalho em função da idade precoce, pois em trabalho realizado por Jensen e Arnbjerg (2001), este fenômeno de dissolução de discos previamente mineralizados não ocorreu em nenhum cão dos seis aos 12 meses de idade.

A maior ocorrência de mineralização nos NP/AF e nos NP pode ser explicada pela ocorrência da metaplasia condróide nas raças condrodistróficas, que tende a iniciar na periferia e espalha por todo o NP e está completo na maioria dos DIV por volta de um ano de idade (SMOLDERS et al., 2013). Além disso, as forças anormais geradas pela degeneração e mineralização do NP causam rupturas no AF, formando canais através dos quais o núcleo

anormal pode extruir. Ocasionalmente, fragmentos desse material, avançando através do AF externo e interno são vistos no exame *post-mortem*, mas são raramente retos e geralmente difíceis de serem seguidos. A composição química desse material é idêntica ao material remanescente do NP, confirmando a migração do NP através do AF (BRISSEON, 2010), que pode ter ocorrido nos animais desta pesquisa com mineralização do NP/AF.

Stigen e Kolbjornsen (2007) classificam em três graus de mineralização os discos intervertebrais avaliados através de radiografia convencional: leve, quando apresenta um ou mais corpos mineralizados com diâmetro menor que 2 mm, ou mineralização de parte da zona de transição entre NP e AF ou mineralização indistinta de grande parte do NP; moderada, quando apresenta corpos mineralizados menores que 2 mm e mineralização de parte da zona de transição, ou mineralização distinta de grande parte do NP ou indistinta mineralização de todo o NP; e como grave, quando ocorre uma mineralização distinta de todo o NP. Baseado na classificação desses autores, extrapolada para a TC, os resultados desse trabalho se enquadram como leve e moderada, não havendo nenhuma em grau grave, uma vez que não houve mineralização distinta de todo o NP, nos DIV avaliados.

A calcificação distrófica ocorre em células mortas ou que estão morrendo, sendo importante como um indicador de lesão tecidual prévia. Os depósitos de cálcio são relativamente permanentes, mas inofensivos, a menos que interfira mecanicamente (MYERS & McGAVIN, 2009), logo, independente do grau de classificação da mineralização encontrado nesse trabalho, a presença da mesma indica a ocorrência de uma lesão prévia, que nesse caso de mineralização não deve ser considerada inofensiva, uma vez que a mesma interfere diretamente na biomecânica normal dos discos intervertebrais, trazendo graves consequências.

CONCLUSÃO

Baseado nos resultados obtidos, todos os animais da raça Dachshund Miniatura apresentaram mineralização do DIV, sendo essas caracterizadas por aumento de atenuação radiográfica com densidade mineral na topografia do disco. Havendo variações da localização e radiodensidade de área calcificada entre animais e discos intervertebrais no mesmo indivíduo, sendo mais frequentes entre as vértebras T₉-T₁₃. As alterações relativas a mineralização dos discos intervertebrais podem ser classificadas tomograficamente quanto a localização da alteração no disco em AF, NP e NP/AF, sendo possível ainda utilizar a TC para classificar a mineralização em graus leve, moderado e grave. Tendo em vista uma maior

sensibilidade desta técnica, propõem-se que possa ser utilizada como ferramenta para seleção de exemplares que serão utilizados em programas de criação.

REFERÊNCIAS

BACH, F.C.; WILLEMS, N.; PENNING, L.C.; ITO, K.; MEIJ, B.P.; TRYFONIDOU, M.A. Potential regenerative treatment strategies for intervertebral disc degeneration in dogs. **BMC Veterinary Research**. v.10, n.3, p.1-12, 2014.

BERGKNUT, N.; FORTERRE, F.; LEVINE, J.M.; LASSER, S.D.; FINGEROTH, J.M. Comparasions between biped (human) and quadruped (canie/feline) intervertebral disc disease. **In: FINGEROTH, J.; THOMAS, W. Advances in intervertebral disc disease in dogs and cats**. Iowa: Wiley Blackwell, 2015. Cap.3. p.14-22.

BERGKNUT, N.; SMOLDERS, L.A.; GRINWIS, G.C.M.; HAGMAN, R.; LAGERSTEDT, A.S.; HAZEWINKEL, H.A.W.; TRYFONIDOU, M.A.; MEIJ, B.P. Intervertebral disc degeneration in the dog. Part 1: Anatomy and physiology of the intervertebral disc and characteristics of intervertebral disc degeneration . **The Veterinary Journal**. v.195, n.3, p. 282-291, 2013.

BRAUND, K.G. Molestia do disco intervertebral. **In: BOJRAB, M.J. Mecanismos da moléstia na cirurgia de pequenos animais.** 2ed. São Paulo: Roca, 1996, Cap.129. p.1104-1116.

BRAY, J.P.; BURBIDGE, H.M. The canine intervertebral disk. Part Two: Degenerative changes--nonchondrodystrophoid versus chondrodystrophoid disks. **Journal of the American Animal Hospital Association.** v.34, n.2, p.135-144, 1998.

BRISSON, B.A. Intervertebral Disc Disease in Dogs. **Veterinary Clinics of North Small Animall Practice.** v. 40, n.5, p. 829–858, 2010.

COSTA, L.A.V.S.; OLIVEIRA, D.C.; CARDOSO, M.J.L.; COSTA, F.S. Densitometria óssea pelo método de tomografia computadorizada quantitativa em cães e gatos – revisão. **Clínica Veterinária.** n.97, p.82-86, 2012.

DEWEY, C.W.; da COSTA, R.C.; DUCOTÉ, J.M. Neurodiagnostics. **In: DEWEY, C.W.; da COSTA, R.C. Practical guide to canine and feline neurology.** Dely: Wiley- Blackwell. 2016, Cap. 5. p.61 – 86.

EVANS, H.E. Arthrology. **In: _____.** *Miller's Anatomy of the dog.* Philadelphia: Saunders, 1993. Cap.5. p.219-257.

HANSEN H.J., A pathologic-anatomical study on disc degeneration in dog, with special reference to the so-called enchondrosis intervertebralis. **Acta Orthop Scand Suppl.** vol..11: p.1-117, 1952.

HATHCOCK, J.T.; STICKLE, R.L. Principles and concepts of computed tomography. **Veterinary Clinics of North Small Animall Practice.** v. 23, n.2, p. 399-415, 1993.

INNES, J.F.; MELROSE, J. Embryology, Innervation, Morphology, Structure, and Function of the Canine Intervertebral Disc. **In: FINGEROTH, J.; THOMAS, W. Advances in intervertebral disc disease in dogs and cats.** Iowa: Wiley Blackwell, 2015. Cap.1. p.3-7.

JENSEN, V.; AMBJERG, J. Development of intervertebral disk calcification in the Dachshund: a prospective longitudinal radiographic study. **Journal of the American Animal Hospital Association.** vol. 37, n.3, p.274-282, 2001.

JENSEN, V.; BECK, S.; CHRISTENSEN, K.; AMBJERG, J. Quantification of the association between intervertebral disc calcification and disc herniation in Dachshund. **Journal of the American Veterinary Medical Association**. v.233, n.7, p.1090-1095, 2008.

[JENSEN, V.F.](#); [CHRISTENSEN, K.A.](#) Inheritance of disc calcification in the dachshund. **Journal of Veterinary Medicine Series A**. [v.47, n.6](#), p.331–340, 2000.

McKEE, M. Intervertebral disc disease in the dog 1. Pathophysiology and diagnosis. **In Practice**. v.22, n.7, p.355-369, 2000.

MYERS, R.K.; McGAVIN, M.D. Respostas celulares e teciduais. In: McGAVIN, M.D.; ZACHARY, J.F. **Bases da Patologia em Veterinária**. 4ed. São Paulo: Elsevier, 2009. Cap.1. p. 3- 62.

NEWCOMB, B.; ARBLE, J.; ROCHAT, M.; PECHMAN, R.; PAYTON, M. Comparasion of computed tomography and myelography to a reference standard of computed tomographic myelography for evaluation of dogs with intervertebral disc disease. **Veterinary Surgery**. v.41, n.2, p.207-214, 2012.

OLBY, N.J.; JEFFERY, N.D. Pathogenesis and physiology of central nervous system disease and injury. In: TOBIAS, K.M.; JOHNSTON, S.A. **Veterinary Surgery Small Animal** St. Louis Missouri: Elsevier Saunders 2012, Cap. 29. p.374 – 387.

OLBY, N.J.; MUNANA, K.R.; SHARP, N.J.; THRALL, D.E.. The computed tomographic appearance of acute thoracolumbar intervertebral disc herniations in dogs. **Veterinary Radiology & Ultrasound**, v.41, n.5, p. 396-402, 2000.

SMOLDERS, L.A.; BERGKNUT, N.; GRINWIS, G.C.M.; HAGMAN, R.; LAGERSTEDT, A.S.; HAZEWINKEL, H.A.W.; TRYFONIDOU, M.A.; MEIJ, B.P. Intervertebral disc degeneration in the dog. Part 2: Chondrodystrophic and non-chondrodystrophic breeds. **The Veterinary Journal**. v.195, n.3, p. 292-299, 2013.

STIGEN, Ø. Calcification of intervertebral discs in the dachshund: a radiographic study of 115 dogs at 1 and 5 years. **Acta Veterinaria Scandinavica**. v.37, n.3, p.229-237, 1996.

STIGEN, Ø.; KOLBJØRNSSEN, Ø. Calcification of intervertebral discs in the Dachshund: a radiographic and histopathologic study of 20 dogs. Acta Veterinaria Scandinavica. v.49, n.39, p.1-7, 2007.

WIDMER, W.R.; THRALL, D.E. Canine and feline intervertebral disc disease, myelography, and spinal cord disease. In: THRALL, D.E. **Textbook of veterinary diagnostic radiology.** 4th. St. Louis: Elsevier Saunders, 2002. Cap.10, p.110-127.

2º Artigo

EFEITOS DA SUPLEMENTAÇÃO COM NUTRACÊUTICOS SOBRE A
CALCIFICAÇÃO DOS DISCOS INTERVERTEBRAIS EM CÃES DA RAÇA
DACHSHUND MINIATURA

**Efeitos da suplementação com nutracêuticos sobre a calcificação de discos
intervertebrais em cães da raça Dachshund Miniatura**

Effects of supplementation with nutraceuticals on intervertebral discs calcification in
Miniature Dachshund

Eduardo Alberto Tudury^{1*}, Durval Baraúna Júnior², Thaiza Helena Tavares Fernandes³,
Ieverton Cleiton Correia da Silva³, Marília de Albuquerque Bonelli³, Cássia Regina Oliveira
Santos⁴, Marcela Maria de Almeida Amorim³, Juliana Karla Bezerra⁵, Nadyne
Lorrayne Farias Cardoso Rocha⁶, Fabiano Séllos Costa¹

^{1*} Professor Associado do Departamento de Medicina Veterinária da Universidade Federal Rural de Pernambuco (UFRPE), Rua Dom Manuel de Medeiros, s/n. CEP: 52171-900, Dois Irmãos, Recife, PE, Brasil. Fone: (81) 3320-6433/ 8655-9660. E-mail: eat@dmv.ufrpe.br. Autor para correspondência.

² Professor Assistente do Colegiado Acadêmico de Medicina Veterinária da Universidade Federal do Vale do São Francisco (UNIVASF).

³ Discente do Programa de Pós-Graduação em Ciência Veterinária da UFRPE.

⁴ Médica Veterinária da UNIVASF.

⁵ Médica Veterinária da autônoma.

⁶ Discente do Curso de Medicina Veterinária da UFRPE.

RESUMO

Em cães da raça Dachshund alterações degenerativas indesejadas nos discos intervertebrais (DIV) ocorrem muito rapidamente, com a subsequente calcificação distrófica do núcleo, o qual predispõe a extrusões do DIV. Objetivou-se com esta pesquisa identificar o número de DIV mineralizados em cães da raça Dachshund, com e sem suplementação, aos quatro e 12 meses de idade, com sulfatos de condroitina, glicosaminoglicanos e manganês, visando a prevenção da degeneração com mineralização discal. Vinte filhotes divididos em dois grupos de dez foram submetidos a dois protocolos durante 240 dias. Grupo Nutracêutico (GN) recebeu um tablete, ao dia, por via oral, contendo nutracêuticos e excipientes. Grupo Controle (GC) recebeu um tablete, ao dia contendo os mesmos excipientes do GN. Imagens tomográficas foram obtidas nos momentos zero e 240. O percentual de animais classificados com mineralização foi mais elevado no GC quando comparados com GN (64,3% x 44,3%), diferença esta que para a margem de erro fixada (5%) se mostra significativa entre os grupos em relação a presença de mineralização ($p < 0,05$ risco relativo igual a 1,45 com intervalo que exclui o valor 1,00). No GN as maiores frequências de mineralização ocorreram no DIV T₀₉₋₁₀ (70,0%), T₁₁₋₁₂ e T_{13-L₁} (50,0%) e no GC T₀₉₋₁₀ (90,0%) e T₁₀₋₁₁ (80,0%). Este estudo assinala que a administração, durante o primeiro ano de vida, em cães da raça Dachshund Miniatura, da associação entre manganês, sulfatos de condroitina e glicosamina diminuiu o número de mineralizações discais.

Palavras-chave: condroprotetor, condrodistrófico, medula espinal, neurologia

ABSTRACT:

In Dachshund unwanted degenerative changes occur very quickly in the intervertebral discs with subsequent dystrophic calcification in NP, which predisposes to the intervertebral disc extrusions. The objective of this research was to identify the number of mineralized

discs in Dachshund, with and without supplementation, from four to 12 months of age, with chondroitin sulfates, glycosaminoglycans and manganese, aimed at preventing degeneration with disc mineralization. Twenty puppies divided into two groups of ten and submitted to two treatments for 240 days. Group Nutraceuticals (GN) received a tablet, per day, by oral route, containing nutraceuticals. Group control (GC) received a tablet, daily containing the same excipient of GN. CT images were obtained at the moments zero and 240 days. The percentage of animals classified as mineralization was higher in GC than in GN (64.3% vs. 44.3%), a difference that for fixed margin of error (5%) was significant between the groups, with respect to present bonus ($p < 0.05$ relative risk 1.45 interval that excludes the value 1.00). In GN the highest frequency calcification occurred in T₀₉₋₁₀ (70.0%) T₁₁₋₁₂ and T_{13-L1} (50,0%) and Group Control (GC) in T₀₉₋₁₀ disc (90.0%) and T₁₀₋₁₁ (80.0%). This study points out that the administration during the first year of life in Dachshund, of the association between manganese, glucosamine and chondroitin sulfates generates fewer discal mineralization.

Keywords: chondroprotector, chondrodystrophy, spinal cord, neurology

INTRODUÇÃO

Em cães condrodistróficos, extrusões de disco intervertebral (DIV) são frequentemente mineralizadas (GAVIN & LEVINE, 2015). Hansen (1952), classificou este tipo de doença do disco como do tipo 1, e encontrou mudanças degenerativas condróides do disco com a subsequente calcificação distrófica do núcleo. Em Dachshund alterações degenerativas indesejadas ocorrem muito rapidamente. Elas iniciam em filhotes e os DIV podem tornar-se completamente degenerados entre 12 e 18 meses.

A degeneração do DIV é caracterizada por alterações da composição bioquímica e na integridade mecânica do DIV. No DIV degenerado, o teor de glicosaminoglicano diminui e aumenta a quantidade de colágeno desnaturado. A desidratação e a compressão axial levam a lacerações do anel fibroso e/ou extrusões (BACH et al., 2014).

O número de DIV mineralizados em Dachshund é um bom preditor de doença do disco intervertebral (DDIV) (JENSEN et al., 2008). A herniação raramente ocorre em cães sem mineralização de DIV enquanto que os animais com várias mineralizações tem alto risco (STIGEN, 1996).

Os metabólitos (água, solutos, glicosaminoglicanos, proteínas e colágenos) são transportados para dentro do DIV através de duas rotas vasculares, a periferia do anel fibroso e a parte central da placa cartilaginosa terminal. Para os pequenos compostos sem carga as duas rotas são igualmente importantes. Para cátions, a rota via placa cartilaginosa terminal é mais efetiva. A permeabilidade da placa cartilaginosa terminal é mais alta na região do núcleo e mais baixa na região externa do anel. O transporte de água e compostos é dependente da difusão passiva e fluxo de fluídos, que são regulados pelas várias propriedades dos tecidos. Os glicosaminoglicanos (GAGs) ali presentes fornecem uma carga negativa que determina a concentração de solutos iônicos. A taxa do fluxo através da matriz do DIV é regulada pelo coeficiente de permeabilidade hidráulica, o coeficiente de difusão e o tamanho dos poros criados pela cadeia de GAGs na matriz extracelular (COATES, 2000).

Fármacos podem ser relatados como qualquer substância, alimentar ou não alimentar, usada para tratar, curar, mitigar ou prevenir doenças. Nutracêuticos são substâncias não-fármacos que são fornecidas numa forma purificada ou extraída e administradas por via oral para fornecer agentes necessários para a estrutura e função corporal normal (CROSS, 2003). Agentes condroprotetores, presumivelmente influenciam o metabolismo da cartilagem provendo substrato e regulação de condrócitos. Eles também parecem inibir enzimas de degradação incluindo as metaloproteinases, proteases séricas e radicais livres (SCHULZ, 2001; BEALE, 2005).

Em uma meta-análise publicada em 2007, com ensaios metodologicamente sólidos indicaram que o benefício sintomático de condroitina é mínimo ou inexistente, e o uso de condroitina na prática clínica de rotina deveria ser desencorajado (REICHENBACH et al., 2007). Já McCarthy et al. (2007) demonstraram em um estudo randomizado duplo cego, com controle positivo, que os cloridrato de glicosamina e sulfato de condroitina apresentaram efeito clínico positivo em cães com artrite, após 70 dias de tratamento.

As lamelas anulares contêm fibras de colágeno do tipo I e II, as quais compreendem 40-60% do peso seco do anel externo e 25-40% do anel interno. Essas fibras são radialmente distribuídas em gradientes opostos da periferia do DIV para o NP com a concentração de colágeno do tipo I maiores no AF externo, enquanto o colágeno tipo II predomina no NP (INNES & MELROSE, 2015). O NP é normalmente bem hidratado, contém os GAGs, como o sulfato de condroitina (SC) e sulfato de queratano, apresentando matriz de colágeno tipo IV disperso (KERWIN et al., 2012). Com o envelhecimento e a degeneração, os proteoglicanos do DIV de Beagles são submetidos a um aumento da degradação com predomínio do sulfato de queratano, particularmente no AF, em relação a proteoglicanos presentes em tecidos de cães jovens (COLE et al., 1986).

Nos estágios iniciais da degeneração do DIV, quando a degeneração está mais confinada ao núcleo, o restabelecimento da função normal do NP ou a desaceleração do processo degenerativo (colapso da matriz) dispondo da utilização de nutracêuticos pode ser uma possibilidade atrativa e racional (van BLITTERSWIJK et al., 2003).

Desta forma, objetivou-se com este trabalho identificar o número de DIV mineralizados em cães da raça Dachshund, com e sem suplementação dos quatro aos 12 meses de idade, com sulfatos de condroitina, GAGs, manganês, enxofre e metionina, visando a prevenção da degeneração com mineralização discal.

MATERIAL E MÉTODOS

Esta pesquisa foi aprovada no Comitê de Ética para Uso de Animais (CEUA) da Universidade Federal Rural de Pernambuco com o n° 001/2015 (Anexo B). Vale ressaltar que ao final da pesquisa os 20 animais foram doados para tutores.

Vinte filhotes de cães da raça Dachshund Miniatura com quatro meses de idade, adquiridos em diferentes provedores, foram mantidos durante oito meses em canis com acesso à luz natural, recebendo água e alimento completo para cães. Os animais foram mantidos com escore de condição corporal cinco de uma escala de nove pontos empregadas para avaliação nutricional de cães e gatos, sendo o cinco considerado condição ideal. Estes foram divididos em dois grupos, tendo o cuidado em distribuir os irmãos nos diferentes grupos e também deixar um número de machos e fêmeas similares para diminuir as diferenças, sendo submetidos a dois protocolos durante 240 dias da seguinte forma:

Grupo Nutracêutico (GN) – dez cães receberam: um tablete de 2 gramas, ao dia, por via oral, contendo sulfato de condroitina (mínimo 216 g/kg), sulfato de glicosamina (mínimo

314 g/kg), manganês (mínimo 2.100 mg/kg), enxofre (mínimo 20 g/kg), DL- metionina (mínimo 20g/kg) e excipientes semelhantes ao Grupo B.

Grupo Controle (GC) – dez cães receberam: um tablete de 2 gramas, ao dia, por via oral, contendo os excipientes maltodextrina 48%, celulose microcristalina 22%, fosfato bicálcio, CMC 2%, milho gelatinizado 13%, aroma leite 2,0%.

Os exames de tomografia computadorizada (TC) da coluna vertebral foram realizados no momento inicial (MI) aos quatro meses de idade e correspondeu ao primeiro dia do experimento e no momento final (MF) aos 12 meses de idade, totalizando 240 dias de experimento.

Para realização dos exames de TC, os cães foram submetidos a jejum alimentar de doze horas e hídrico de duas horas. Estabeleceu-se acesso venoso e fluidoterapia com solução fisiológica 10 mL/kg¹/h¹ e indução com propofol na dose de 4 mg/kg¹ de peso sendo mantidos com anestesia inalatória com isoflurano diluído em oxigênio a 100%.

As imagens coletadas foram obtidas com os animais posicionados em decúbito ventral. Utilizou-se equipamento de TC helicoidal (GE Hi-Speed FXI – General Eletrics, 06828-0001, Fairfield, Connecticut - single slice), com fator de exposição de radiação pré-determinado em 120 mA e 120 kVp, com filtro leve e pitch de 1.0 mm. Inicialmente foi feito o *scout* para visualização do correto posicionamento e determinação do tamanho da área da coluna vertebral (torácica nove a lombar três) a serem avaliadas, ou seja, o campo de visão . Para então dar início ao escanograma com cortes transversais de 1 mm de espessura por 1 mm de intervalo (1x1). As imagens foram reconstruídas com cortes sagitais e transversais em janela óssea (WW 3500, WL 800). As imagens tomográficas foram avaliadas com auxílio de programa de diagnóstico por imagem digital para tratamento de imagens médicas (Osirix MD – Osirix Imaging Software – Genebra, Suíça). Antecedendo os exames, o aparelho foi devidamente calibrado para melhor padronização dos dados.

Nas imagens de reconstrução sagital e depois transversal dos animais, procedeu-se a identificação dos DIV mineralizados, em cada um dos DIV presentes nos espaços entre as vértebras T₉ a L₃. As imagens foram analisadas por três observadores e considerou-se como resultado a maior concordância entre eles. O pesquisador que suplementava os animais não tinha a informação de qual pote correspondiam as duas formulações (GN e GC). Os pesquisadores que realizaram a tomografia computadorizada e as leituras, também não tinham ciência de qual animal correspondia ao GN e ao GC.

Os resultados foram analisados descritivamente através de frequências absolutas e percentuais para a variável categórica e as medidas estatísticas: teste Qui-quadrado com

obtenção do risco relativo e intervalo de confiança para o referido parâmetro. A margem de erro utilizada nas decisões dos testes estatísticos foi de 5% e os intervalos foram obtidos com 95,0% de confiança. Os dados foram tabulados em planilha eletrônica (Microsoft Office Excel®) e o programa utilizado para obtenção dos cálculos estatísticos foi o SPSS (Statistical Package for the Social Sciences) na versão 21.

RESULTADOS

Na avaliação com quatro meses (MI) nenhum dos 70 DIV avaliados nos 10 animais de cada grupo apresentava mineralização.

Na Tabela 1 estão dispostos os resultados da presença de mineralização no exame com 12 meses de idade (MF) segundo o grupo. Os dados desta tabela foram resultantes da maior frequência entre três examinadores que avaliaram as tomografias. Desta tabela se verifica o percentual de animais classificados com mineralização, que foi mais elevado no grupo controle do que no grupo nutracêutico (64,3% x 44,3%), diferença esta que para a margem de erro fixada (5%) se mostrou significativa entre os grupos em relação a presença de mineralização ($p < 0,05$, risco relativo igual a 1,45 com intervalo que exclui o valor 1,00).

Tabela 1- Resultados da quantificação da mineralização discal final após 240 dias segundo o grupo nutracêutico x grupo controle.

| Grupo | Mineralização | | | | TOTAL | Valor de p | RR (IC 95%) | |
|--------------|---------------|------|-----|------|-------|------------|---------------------|--------------------|
| | Sim | | Não | | | | | |
| | N | % | N | % | | | | |
| Nutracêutico | 31 | 44,3 | 39 | 55,7 | 70 | 100,0 | $p^{(1)} = 0,018^*$ | 1,00 |
| Controle | 45 | 64,3 | 25 | 35,7 | 70 | 100,0 | | 1,45 (1,07 a 1,99) |

(*): Diferença significativa ao nível de 5,0%.

(1): Através do teste Qui-quadrado de Pearson.

Na Figura 1 e Tabela 2 se apresenta os resultados de mineralização na avaliação final por DIV e grupo. Desta tabela é possível verificar que as frequências de cada DIV com mineralização variaram de duas (20,0%) a sete (70,0%) amostras positivas no GN e de cinco (50,0%) a nove (90,0%) no GC; em cada disco a frequência com mineralização foi igual ou superior no grupo controle. No GN as maiores frequências com mineralização ocorreram nos

DIV T_{09/10} (70,0%), T_{11/12} (50,0%) e T_{13/L₁} (50,0%) e no GC as maiores frequências ocorreram nos DIV T_{09/10} (90,0%) e T_{10/11} (80,0%).

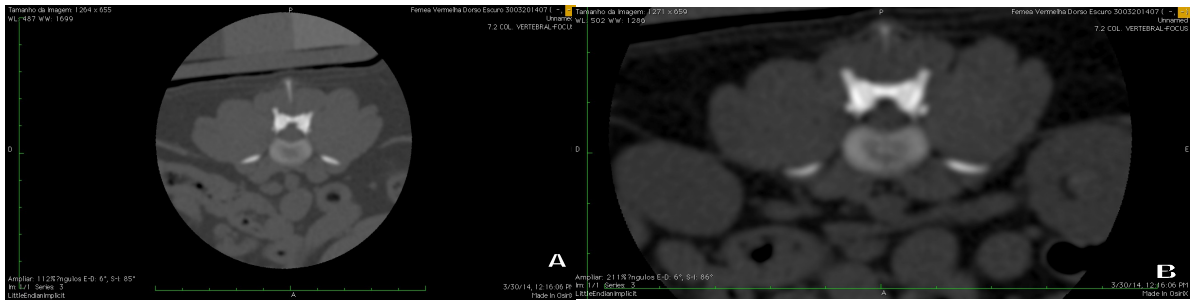

Figura 1- Imagens de tomografia computadorizada em corte transversal ao nível do espaço intervertebral do segmento toracolombar da coluna de cães da raça Dachshund Miniatura: A. ausência de calcificação; B. disco intervertebral mineralizado.

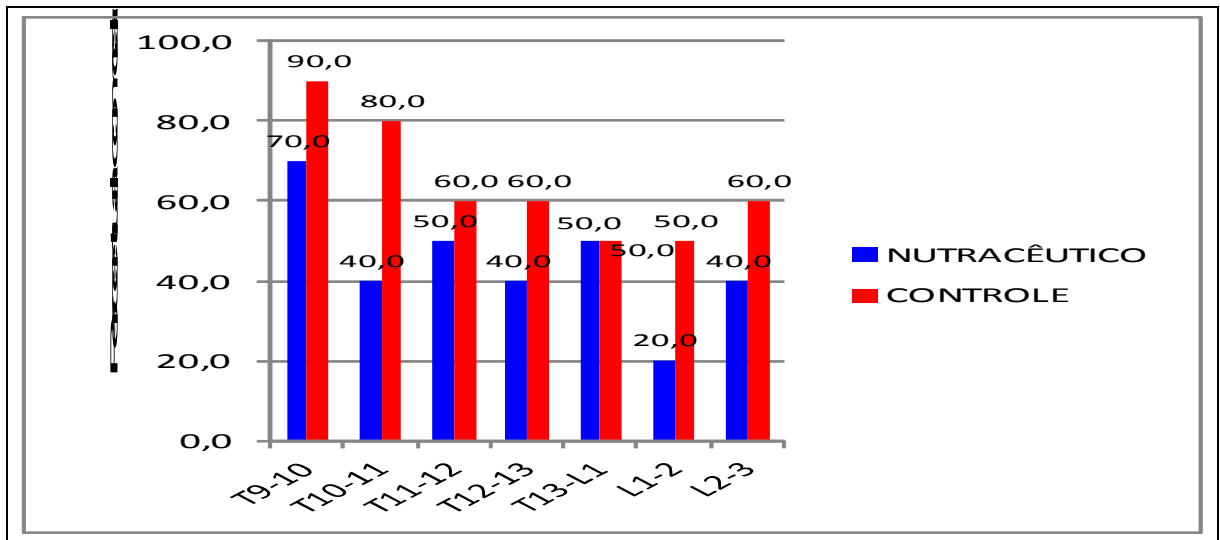


Figura 2- Gráfico do percentual de discos com mineralização, por disco e grupo nutracêutico e grupo controle.

Tabela 2 – Avaliação da mineralização final por disco intervertebral segundo o grupo nutracêutico (GN) x grupo controle (GC).

| Disco | Grupo | Mineralização | | | | TOTAL | |
|-------------------------|-------|---------------|------|-----|------|-------|-------|
| | | Sim | | Não | | n | % |
| | | N | % | N | % | | |
| • 1- T _{09/10} | GN | 7 | 70,0 | 3 | 30,0 | 10 | 100,0 |

| | | | | | | | |
|-------------------------|----|----|------|----|------|----|-------|
| | GC | 9 | 90,0 | 1 | 10,0 | 10 | 100,0 |
| • 2- T _{10/11} | GN | 4 | 40,0 | 6 | 60,0 | 10 | 100,0 |
| | GC | 8 | 80,0 | 2 | 20,0 | 10 | 100,0 |
| • 3- T _{11/12} | GN | 5 | 50,0 | 5 | 50,0 | 10 | 100,0 |
| | GC | 6 | 60,0 | 4 | 40,0 | 10 | 100,0 |
| • 4- T _{12/13} | GN | 4 | 40,0 | 6 | 60,0 | 10 | 100,0 |
| | GC | 6 | 60,0 | 4 | 40,0 | 10 | 100,0 |
| • 5- T _{13/L1} | GN | 5 | 50,0 | 5 | 50,0 | 10 | 100,0 |
| | GC | 5 | 50,0 | 5 | 50,0 | 10 | 100,0 |
| • 6- L _{1/2} | GN | 2 | 20,0 | 8 | 80,0 | 10 | 100,0 |
| | GC | 5 | 50,0 | 5 | 50,0 | 10 | 100,0 |
| • 7- L _{2/3} | GN | 4 | 40,0 | 6 | 60,0 | 10 | 100,0 |
| | GC | 6 | 60,0 | 4 | 40,0 | 10 | 100,0 |
| • Todos os discos | GN | 31 | 44,3 | 39 | 55,7 | 70 | 100,0 |
| | GC | 45 | 64,3 | 25 | 35,7 | 70 | 100,0 |

Quadro 1- Distribuição das mineralizações de acordo com os grupos controle e nutracêutico e sua respectiva localização no espaço intervertebral.

| ANIMAL | | ESPAÇO INTERVERTEBRAL/ MINERALIZAÇÃO | | | | | | |
|--------|----|--------------------------------------|--------------------|--------------------|-----------------------|--------------------|------------------|------------------|
| | | T ₉₋₁₀ | T ₁₀₋₁₁ | T ₁₁₋₁₂ | TT T ₁₂₋₁₃ | T _{13-L1} | L ₁₋₂ | L ₂₋₃ |
| 1 | GC | S | N | S | N | N | N | N |
| | GN | N | N | S | N | N | N | N |
| 2 | GC | S | S | S | S | S | S | S |
| | GN | S | S | N | N | S | S | S |

| | | | | | | | | |
|----|----|---|---|---|---|---|---|---|
| 3 | GC | S | S | N | S | N | S | S |
| | GN | S | S | S | S | S | N | S |
| 4 | GC | S | N | N | N | N | N | N |
| | GN | S | N | N | S | N | N | N |
| 5 | GC | S | S | N | N | S | N | S |
| | GN | S | S | S | S | S | N | S |
| 6 | GC | S | S | S | S | S | N | S |
| | GN | S | N | N | N | N | N | N |
| 7 | GC | S | S | S | S | S | S | N |
| | GN | N | N | N | N | S | S | N |
| 8 | GC | N | S | S | N | S | S | S |
| | GN | N | N | N | N | N | N | N |
| 9 | GC | S | S | S | S | N | S | N |
| | GN | S | N | S | S | N | N | S |
| 10 | GC | S | S | N | S | N | N | S |
| | GN | S | S | S | N | S | N | N |

Grupo controle (GC), Grupo nutracêutico (GN), Sim (S), Não (N)

DISCUSSÃO

A raça Dachshund foi escolhida para este estudo por apresentar de 10 a 12,6 vezes mais risco de desenvolver DDIV que todas as outras raças, como relata Braund (1996). Além disso, a variedade Miniatura foi escolhida, pois, segundo Smolders et al. (2013) são mais frequentemente afetados pela extrusão de DIV do que os Standard.

Os sinais de DDIV podem aparecer rapidamente ou gradualmente ao longo de período de várias semanas (BRAUND, 1996). A dor resultante pode ser altamente debilitante afetando o nível de qualidade de vida do animal (McKEE, 2000b). Estes pacientes com dor e com compressão da medula espinal necessitam de rápida intervenção, incluindo principalmente a cirurgia (McKEE, 2000a). Os sulfatos de condroitina e glicosamina podem ser uma opção como adjuvante no manejo da dor de pacientes com DDIV, visto que já são utilizados no tratamento da dor crônica de pacientes com osteoartrite (McCARTHY et al., 2007) e do paciente com câncer (PLUMB, 2008)

Muitos animais tem uma recuperação prolongada, durante a qual os médicos veterinários e os tutores precisam realizar procedimentos invasivos e de enfermagem, que

interferem com a qualidade de vida do cão e a rotina diária de ambos. Na forma mais grave, a DDIV leva a risco de morte, pois causa paralisia permanente ou mielomalácia hemorrágica progressiva, requerendo muitas vezes a eutanásia, ou provocando a morte espontânea por complicações sistêmicas (COATES, 2000; McKEE, 2000a). Os procedimentos profiláticos incluem fenestração e quimionucleólise (BRISSON, 2010). Investigações como deste estudo são úteis, já que visam evitar a degeneração precoce e assim todas as consequências citadas acima, além de evitar gastos financeiros, estresse emocional e outros transtornos relacionadas aos procedimentos profiláticos como dificuldade em identificar o (s) espaço(s) para fenestração, pneumotórax, discoespondilite, trauma de raízes nervosas, hemorragia, entre outras.

Os estudos radiológicos detectam somente cerca de 20 a 40% das mineralizações de DIV realmente existentes que podem ser identificadas pela histopatologia. Já a TC, por ser um método mais sensível, pode detectar DIV com menor grau de mineralização, não visíveis na radiografia convencional. A ausência de DIV mineralizados radiologicamente não exclui mudanças degenerativas ou hérnias discais (ROHDIN et al., 2010). Embora a sensibilidade relativa para localização do sitio da extrusão tenha sido relatada como de 83,6% na mielografia e 81,8% na TC (ISRAEL et al., 2009). No presente trabalho, a TC foi utilizada para identificar DIV degenerados (mineralizados) sem extrusão. Desta forma, a TC demonstrou ser um meio diagnóstico adequado, além de apresentar vantagens relatadas por Olby et al. (2000), como menor tempo necessário para realização do exame, evitando efeitos indesejáveis associados a mielografia e ter a capacidade em determinar a lateralização do material do DIV, bem como identificando mineralizações iniciais que possivelmente não seriam visualizadas no exame radiográfico.

O DIV de raças condrodistróficas sofrem metamorfose condróide a partir de dois meses de idade, que se apresenta completa com um ano de idade (COATES, 2000), período este que exibem cerca de 75 a 90% de seu NP transformado em um tecido mais cartilaginoso (BRISSON, 2010). Como no atual estudo, a suplementação iniciou-se aos quatro meses de idade, existe a possibilidade de alguns animais já apresentarem o processo de degeneração inicial ainda não visualizada na TC, por esta razão, a suplementação com condroprotetores mais precocemente (dois meses) pode ser uma alternativa a ser considerada.

A extrusão de DIV é mais comum entre as vértebras T₁₂₋₁₃ e T_{13-L₁} (BRISSON, 2010), ao passo que Lim et al. (2010) encontraram uma maior frequência entre os espaços T_{13-L₁} e T₁₂₋₁₃. A mineralização é um fator preditor para a herniação podendo ocorrer em qualquer disco, mas é mais frequente na região toracolombar. Hansen (1952) encontrou uma maior

frequência de DIV mineralizados em T_{13-L1} e T₁₂₋₁₃. Enquanto isso Rohdin et al. (2010), relataram um maior achado em T₁₁₋₁₂ e T₁₂₋₁₃ e Jensen & Arnbjerg (2001) em T₁₀₋₁₁ e T₁₁₋₁₂. No presente trabalho, a maior ocorrência foi entre os espaços vertebrais T₉₋₁₀ e T₁₀₋₁₁ (Figura 2 e Quadro 1), mas deve se considerar que a tomografia computadorizada é mais precisa que a radiografia usada por estes pesquisadores na identificação da mineralização.

A alteração no conteúdo e na composição dos proteoglicanos é acompanhada por mudanças na estrutura e composição das fibrilas colágenas, na morfologia da placa terminal e rupturas no AF. Níveis aumentados de metaloproteinases e outras proteases foram detectados na degeneração do DIV (CHADDERDON et al., 2004). De maneira similar na osteoartrite em cães, as mudanças envolvem perda de proteoglicanos da matriz devido a um aumento na destruição e diminuição da produção. O colapso e perda de colágeno e condrócitos ocorre progressivamente levando a mudanças irreversíveis (BEALE, 2005). A perda de GAGs coincide com a alteração do conteúdo de colágeno e a diminuição de água, transformando o NP gelatinoso, em cartilagem hialina (BRISSON, 2010). A calcificação distrófica é dependente da concentração de Ca²⁺ e do PO⁴⁻ nos espaços extracelulares, da presença de inibidores do mineral e do grau de colagenização, o qual aumenta a taxa de deposição do cristal (KUMAR et al., 2008). Assim a terapia proposta com nutracêuticos, visa da mesma forma que no tratamento da osteoartrite estimular a produção da matriz e inibir a degradação, inibir enzimas destrutivas (colagenases, metaloproteinases e outras proteases) e pelos efeitos antioxidantes, tendo em vista que os animais tratados apresentaram menos DIV mineralizados.

O sulfato de condroitina é um dos componentes mais amplamente utilizados no manejo de osteoartrite (MARTEL-PELLETIER et al., 2010). A formulação do nutracêutico a base de glicosamina, condroitina, manganês, enxofre e metionina utilizado nessa pesquisa, está de acordo com o relatado por Beale (2005), como um produto nutracêutico comumente usado em osteoartrite em animais de companhia.

O declínio de proteoglicanos de DIV degenerados reflete um desequilíbrio no catabolismo e anabolismo normal dos componentes da matriz extracelular. Isso fornece duas categorias de alvo biológico para prevenção ou tratamento do DDIV que seriam o aumento das funções anabólicas das células do NP e inibição do catabolismo na matriz extracelular. O uso de inibidores desses fatores catabólicos pode fornecer uma via adicional para alterar o curso da DDIV (CHADDERDON et al., 2004). A glicosamina e o sulfato de condroitina podem estimular a biossíntese e inibir a degradação de proteoglicanos na cartilagem

degenerada (van BLITTERSWIJK et al., 2003; RAJ, 2008). Acredita-se que os resultados alcançados nesse trabalho sejam decorrentes desses efeitos terapêuticos dos condroprotetores.

O menor aparecimento de DIV degenerados mineralizados do grupo nutracêutico pode ser explicado pelos efeitos imputados aos condroprotetores, como sugerido por Beale (2005), através da ação do sulfato de condroitina diminuindo a produção de interleucina 1, bloqueando a ativação do complemento, inibindo as metaloproteinases e colagenases, assim como a inflamação mediada pela histamina, e estimulando a síntese de colágeno e GAGs. Da ação da glucosamina que tem sido descrita como o bloco de construção da matriz extracelular; da ação combinada e sinérgica da glucosamina e condroitina, e do manganês que é um cofator na síntese de GAGs, cuja suplementação poder ajudar na síntese da matriz extracelular e apresentar propriedades antioxidantes.

Apesar de ser relatado que o desaparecimento de mineralização do NP pode ocorrer sem sinais de extrusão, possivelmente resultado da degeneração progressiva do DIV, em vez de regeneração do DIV (BRISSON, 2010), não acredita-se que tenha acontecido desta forma nos resultados desse trabalho em função da idade precoce, pois em trabalho realizado por Jensen & Arnbjerg (2001), este fenômeno de dissolução de discos previamente mineralizados não ocorreu em nenhum cão dos seis aos 12 meses de idade, o que fortalece a ideia de que desaparecimento de mineralização não causou efeito positivo diferencial no GN, quando comparado ao GC.

Injeções intradisciais de glucosamina e SC com dimetilsulfóxido e dextrose hipertônica promoveu uma resposta reparadora no DIV. Associações de glicosamina e condroitina por via oral apresentaram resultados favoráveis, alterando o meio bioquímico do DIV. A eficácia clínica é semelhante às terapias intradisciais, mas com um melhor custo benefício. Contudo, existe a necessidade de estudos randomizados controlados comparando injeções intradisciais com administração oral para estabelecer a eficácia de glucosamina e SC (RAJ, 2008). Em estudo realizado por Jacobs et al. (2013), a concentração média de GAGs dentro do NP foi de 2,26µg/g de tecido no grupo tratado, em comparação com 0,052µg/g no grupo controle, demonstrando a biodisponibilidade intradiscal de sulfato de glicosamina por via oral. Considerando os resultados obtidos na redução de DIV mineralizados desta investigação, acredita-se que a terapia oral com os nutracêuticos apresenta efeitos benéficos no DIV.

A posologia é uma preocupação, já que em geral, a escolha da dose é empírica e não com base em resultados farmacocinéticos e de eficácia. As doses utilizadas *in vitro* são maiores e por mais tempo do que os usados em ensaios clínicos. Isso contribui para explicar a contradição existente na literatura sobre a eficácia clínica de suplementos alimentares

(COMBLAIN, 2015). As doses dos nutracêuticos são baseadas nas recomendações do fabricante. Existem poucos estudos sobre a eficácia ou sobre doses para determinar o uso eficiente. As doses são recomendações gerais e variam de acordo com os produtos. Doses de 22 a 44 mg/kg de glicosamina, por via oral dia (PAPICH, 2009) e de 13 a 30 mg/kg de sulfato de condroitina, por via oral (PLUMB, 2008) tem sido recomendadas. McCarthy et al. (2007) utilizaram uma formulação comercial de glicosamina, sulfato de condroitina e associações em cães com osteoartrite obtendo resultados positivos, seguindo a posologia recomendada pelo fabricante, com 1g de ingrediente ativo duas vezes por dia para cães pesando 5 - 19,9 kg. Corroborando a escolha utilizada neste experimento, assim devido à variedade de formulações, acreditasse que a melhor opção para a escolha da posologia é seguir a recomendação do fabricante.

O início de qualquer eficácia clínica pode necessitar de duas a seis semanas de tratamento (PLUMB, 2008). Acredita-se que o tempo de suplementação é um fator limitante no aparecimento dos efeitos benéficos dos condroprotetores; os resultados positivos apresentados no GN, com oito meses de suplementação, corroboram Martel-Pelletier et al. (2010), quando chamam atenção para que o tratamento com sulfato de condroitina, seja prolongado e contínuo por três a seis meses ou mais de acordo com Lee et al. (2010), que em uma meta-análise chegaram a conclusão, que o sulfato de glicosamina e condroitina podem retardar a progressão radiográfica natural da osteoartrite no joelho de seres humanos quando utilizados por longos períodos de dois a três anos.

Jacobs et al. (2013) não observaram efeito clínico adverso sistêmico em nenhum dos animais suplementados com glicosamina que pudesse ser atribuído ao seu uso. Assim como Comblain et al. (2015), também não observaram nenhum efeito adverso em sua revisão sistemática da literatura no período de 2004 a 2014, semelhante ao ocorrido na presente pesquisa.

Outro ponto a ser discutido é em relação à qualidade do produto utilizado, Martel-Pelletier et al. (2010) afirmam que alguns cuidados devem ser usados nos estudos ou uso do sulfato de condroitina, pois nem todos são iguais ou agem de maneira similar, podendo ser altamente eficazes, não mostrar quase nenhum efeito e até mesmo induzir efeito indesejável. A qualidade variável desses suplementos alimentares foi um ponto fraco levantado por van Blitterswijk et al. (2003). Por causa da variabilidade nos produtos disponíveis, recomenda-se escolher um produto que tenha sido testado na espécie para a qual é comercializado (PLUMB, 2008). Em estudo realizado, Jacobs et al. (2013) demonstraram efeito prejudicial da glicosamina na homeostase da matriz do DIV *in vivo*, suscitando preocupações através da

utilização generalizada deste suplemento, no entanto, dada a variabilidade de suplementos de glucosamina comercialmente disponíveis, estes resultados não podem ser generalizados para outras formulações. Logo, de acordo com o já relatado por outros autores, e com os resultados positivos encontrados nesse trabalho, a qualidade do produto comercial utilizado seria apropriada.

Além disso, outro fator importante a ser considerado seria a forma de registro. Nos EUA, a maioria dos nutracêuticos não é regulamentada pela FDA (US Food and Drug Administration), como resultado, a eficácia e a potência são difíceis de serem determinadas e muitos estudos tem demonstrado que as concentrações do ingrediente ativo em nutracêuticos são frequentemente não tão altas como reportado nos rótulos (SCHULZ, 2001). Em muitos países europeus o SC é registrado como um fármaco, que para tal passa por severos critérios de qualidade e segurança, enquanto que essas exigências não são aplicadas ao nutracêutico do mercado americano, o que explica o porquê os resultados dos ensaios clínicos podem diferir significativamente entre América do Norte e Europa (UEBELHART, 2008). Em virtude dessas diferenças, os resultados positivos e estatisticamente significantes gerados nesta pesquisa não devem ser generalizados para todas as marcas disponíveis de nutracêuticos, uma vez que no Brasil, os condroprotetores à base de sulfato de condroitina disponibilizados para uso veterinário possuem somente o registro do Ministério da Agricultura, que não exige testes de eficácia e segurança (ELEOTÉRIO et al., 2012).

Segundo Stuber et al. (2011) em uma revisão sistemática da literatura, poucos artigos foram encontrados para apoiar o uso de nutracêuticos comuns para a degeneração da coluna vertebral, o que torna difícil determinar se os médicos devem recomendar estes produtos, além disso, mais pesquisas são necessárias para esclarecer se esses suplementos apresentam benefícios potenciais para pacientes com doenças degenerativas da coluna vertebral. A pesquisa ora apresentada contempla parte desta lacuna, ressaltando que novos estudos devem ser conduzidos com outras formulações, outros fabricantes e diferentes regimes terapêuticos.

Novos tratamentos para degeneração do DIV, como terapias gênicas (CASSINELLI et al., 2001; CHADDERDON et al., 2004), terapias baseadas em células mesenquimais, da notocorda e de condrócitos (BACH et al., 2014), regeneração da placa terminal, aumento do núcleo pulposo com injeção de biomateriais, implante de disco e administração oral de SC e glicosamina para aumentar a síntese de proteoglicanos (RAJ, 2008) tem sido propostas. Dessas chama-se a atenção neste estudo para a terapia com administração oral de nutracêuticos, por ser dentre as apresentadas, a de mais fácil aplicação e por dispensar procedimentos invasivos. Podendo tranquilamente ser utilizado pelos tutores, já que a

proposta desta terapia é que seja iniciada nos primeiros meses de vida de cães de raça com alto risco em desenvolver metaplasia condróide.

CONCLUSÃO

Baseado nos resultados, este estudo assinala que a administração da associação entre manganês, sulfatos de condroitina, glicosamina, enxofre e metionina, durante o primeiro ano de vida, a cães da raça Dachshund Miniatura, diminuíram o número de DIV mineralizados.

AGRADECIMENTOS

A Organact pelo patrocínio na aquisição, alimentação, vacinação e vermifugação dos cães, além do fornecimento do condroprotetor.

A FOCUS diagnóstico pelo apoio na realização dos exames de tomografia computadorizada.

REFERÊNCIAS

BACH, F.C.; WILLEMS, N.; PENNING, L.C.; ITO, K.; MEIJ, B.P.; TRYFONIDOU, M.A. Potential regenerative treatment strategies for intervertebral disc degeneration in dogs. **BMC Veterinary Research**. v.10, n.3, p. 1-12, 2014.

BEALE, B.S. Nutraceutical treatment in dogs and cats. **In: The North American Veterinary Conference, Orlando, Florida. Proceedings of the North American Veterinary Conference**. v.19, p.701–704. 2005.

van BLITTERSWIJK, W.J.; van de NES, J.C.M.; WUISMAN, P.I.J.M. Glucosamine and chondroitin sulfate supplementation to treat symptomatic disc degeneration: Biochemical

rationale and case report. **BMC Complementary and Alternative Medicine**. v.3, n.2, p.1-8, 2003.

BRAUND, K.G. Molestia do disco intervertebral. **In: BOJRAB, M.J. Mecanismos da moléstia na cirurgia de pequenos animais**. 2ed. São Paulo: Roca, 1996, Cap.129, p.1104-1116.

BRISSON, B. A. Intervertebral Disc Disease in Dogs. **Veterinary Clinics of North Small Animall Practice**. v.40, n.5, p.829–858, 2010.

CASSINELLI, E.H.; HALL, R.A.; KANG, J.D. Biochemistry of intervertebral disc degeneration and and potential for gene therapy applications. **The spinal Journal**. v.1, n.3, p. 205-214, 2001.

CHADDERDON, R.C.; SHIMER, A.L.; GILBERTSON, L.G.; KANG, J.D. Advances in gene therapy for intervertebral disc degeneration. **The Spinal Journal**. v.4, n.6, p.341S-347S, 2004.

CROSS, A.R. Nutraceuticals in the management of osteoarthritis. **In: The North American Veterinary Conference, Orlando, Florida. Proceedings of the North American Veterinary Conference**. v.17, p.750-751, 2003.

COATES, J.R. Intervertebral disk disease. **Veterinary Clinics of North America: Small Animall Practice**. v.30, n.1, p.77-110, 2000.

COLE, T.C.; GHOSH, P.; TAYLOR, T.K.F. Variations of the proteoglycans of the canine intervertebral disc with ageing. **Biochimica et Biophysica Acta**. v.880, p.209–219, 1986.

COMBLAIN, F.; SERISIER, S.; BARTHELEMY, N.; BALLIGAND, M.; HENROTIN, Y. Review of dietary supplements for the management of osteoarthritis in dogs in studies from 2004 to 2014. **Journal of Veterinary Pharmacology and Therapeutics**. v.39, n.1, p.1-15, 2015.

ELEOTÉRIO, R.B.; BORGES, A.P.B.; PONTES, K.C.S.; FERNANDES, N.A.; SOARES, P.F.; SILVA, M.B.; MARTINS, N.J.S.; MACHADO, J.P. Glucosamine and chondroitin sulfate in the repair of osteochondral defects in dogs – clinical-radiographic analysis. **Rev. Ceres**. v.59, n.5, p.587-596, 2012.

GAVIN, P.R.; LEVINE, J.M. Advances in imaging for intervertebral disc disease. In: FINGEROTH, J.; THOMAS, W. **Advances in intervertebral disc disease in dogs and cats.** Iowa: Wiley Blackwell, 2015. Cap.16. p.135-146.

HANSEN H.J. A pathologic-anatomical study on disc degeneration in dog, with special reference to the so-called enchondrosis intervertebralis. **Acta Orthop Scand Suppl.** vol.11: p.1-117, 1952.

INNES, J.F.; MELROSE, J. Embryology, Innervation, Morphology, Structure, and Function of the Canine Intervertebral Disc. In: FINGEROTH, J.; THOMAS, W. **Advances in intervertebral disc disease in dogs and cats.** Iowa: Wiley Blackwell, 2015. Cap.1. p.3-7.

ISRAEL, S.K; LEVINE, J.M.; KERWIN, S.C.; LEVINE, G.J; FOSGATE, G.T. The relative sensitivity of computed tomography and myelography for identification of thoracolumbar intervertebral disk herniations in dogs. **Veterinary Radiology & Ultrasound.** v.50, n.3, p.247-252, 2009.

JACOBS, L.; VO, N.; COELHO, J.P.; DONG, Q.; BECHARA, B.; WOODS, B.; HEMPEN, E.; HARTMAN, R.; PREUSS, H.; BALK, J.; KANG, J.; SOWA, G. Glucosamine supplementation demonstrates a negative effect on intervertebral disc matrix in an animal model of disc degeneration. **Spine.** v.38, n.12, p.984-990, 2013.

JENSEN, V.; ARNBJERG, J. Development of intervertebral disk calcification in the Dachshund: a prospective longitudinal radiographic study. **Journal of the American Animal Hospital Association.** vol.37, n.3, p.274-282, 2001.

JENSEN, V.; BECK, S.; CHRISTENSEN, K.; ARNBJERG, J. Quantification of the association between intervertebral disc calcification and disc herniation in Dachshund. **Journal of the American Veterinary Medical Association.** vol.233, n.7, p.1090-1095, 2008.

KERWIN, S.C.; LEVINE, J.M.; HICKS, D.G. Thoracolumbar Spine. In: TOBIAS, K.M.; JOHNSTON, S.A. **Veterinary Surgery Small Animal** St. Louis Missouri: Elsevier Saunders, 2012, Cap.32, p.449 – 475.

KUMAR, V.; ABBAS, A.K.; FAUSTO, N.; MITCHELL, R.N. Lesão celular, morte celular e adaptações. In: _____. **Robbins Patologia Básica**. 8ed. Rio de Janeiro: Elsevier Saunders, 2008. Cap.1. p.1-32.

LEE, Y.H.; WOO, J.H.; CHOI, S.J.; JI, J.D.; SONG, G.G. Effect of glucosamine or chondroitin sulfate on the osteoarthritis progression: a meta-analysis. **Rheumatology International**. v.30, n.3, p.357-363, 2010.

LIM, C.; KWEON, O.K.; CHOI, M.C.; CHOI, J.; YOON, J. Computed tomographic characteristics of acute thoracolumbar intervertebral disc disease in dogs. **Journal Veterinary Science**. v.11, n.1, p.73-79. 2010.

MARTEL-PELLETIER, J.; KWAN TAT, S.; PELLETIER, J.P. Effects of chondroitin sulfate in the pathophysiology of the osteoarthritic joint: a narrative review. **Osteoarthritis Cartilage**. v.18, n.3, p.S7-S11, 2010.

McCARTHY, G.; O'DONOVAN, J.; JONES, B.; McALLISTER, H.; SEED, M.; MOONEY, C. Randomised double-blind, positive-controlled trial to assess the efficacy of glucosamine/chondroitin sulfate for the treatment of dogs with osteoarthritis. **The Veterinary Journal**. v.174, n.1, p. 54-61, 2007.

McKEE, M. Intervertebral disc disease in the dog 1. Pathophysiology and diagnosis. In **Practice**. v.22, n.7, p.355-369, 2000a.

McKEE, M. Intervertebral disc disease in the dog 1. Management options. In **Practice**. v.22, n.8, p.458-471, 2000b.

OLBY, N. J.; MUNANA, K.R.; SHARP, N.J.; THRALL, D.E.. The computed tomographic appearance of acute thoracolumbar intervertebral disc herniations in dogs. **Veterinary Radiology & Ultrasound**. v.41, n.5, p. 396-402, 2000.

PAPICH, M.G. **Manual saunders terapêutico veterinário**. 2ed. São Paulo: MedVep, 2009, 774p.

PLUMB, D.C. **Plumb's veterinary drug handbook**. 6th. Iowa: Wiley Blackwell, 2008, 1120p.

RAJ, P.P. Intervertebral disc: Anatomy- Physiology- Pathophysiology- Treatment. **Pain Practice**. v.8, n.1, p.18-44, 2008.

REICHENBACH, S.; STERCHI, R.; SCHERER, M; TRELLE, S.; BÜRGI, E.; BÜRGI, U.; DIEPE, P.A.; JÜNI, P. Meta-analysis: chondroitin for osteoarthritis of the knee or hip. **Annals of internal medicine**. vol.146, n.8, p.580-590, 2007.

ROHDIN, C.; JESEREVIC, J.; VIITMAA, R.; CIZINAUSKAS, S. Prevalence of radiographic detectable intervertebral disc calcifications in Dachshunds surgically treated for disc extrusion. . **Acta Veterinaria Scandinavica**. v.52, n.24, p.1-7, 2010.

SCHULZ, K.S. Facts and myths of nutraceutical for canine arthritis. **In: The North American Veterinary Conference, Orlando, Florida. Proceedings of the North American Veterinary Conference**. v.15, p.465–467. 2001.

STIGEN, Ø. Calcification of intervertebral discs in the dachshund: a radiographic study of 115 dogs at 1 and 5 years. **Acta Veterinaria Scandinavica**. v.37, n.3 p.229-237, 1996.

STUBER, K.; SAJKO, S.; KRISTMANSON, K. Efficacy of glucosamine, chondroitin, and methylsulfonylmethane for spinal degenerative joint disease and degenerative disc disease: a systematic review. **The Journal of the Canadian Chiropractic Association**, v.55, n. 1, p.47-55. 2011.

UEBELHART, D. Clinical review of chondroitin sulfate in osteoarthritis. **Osteoarthritis and Cartilage**. v.16, n.3 p.19-21, 2008.

5. CONSIDERAÇÕES FINAIS

Apoiado nos resultados de imagem obtidos nesta pesquisa, sugere-se uma classificação para DIV mineralizados, baseado nas tomografia computadorizada em NP, AF e NP/AF. Os sulfatos de condroitina, glicosamina, manganês, enxofre e metionina, presentes no condroprotetor ora testado geraram um número menor de DIV mineralizados quando comparado com um grupo controle. Ressalta-se ainda que a utilização destes compostos para cães da raça Dachshund deve ser recomendado como medida preventiva para menor número de DIV mineralizados. Outro fator importante é a marca utilizada que deve ser de confiança e qualidade, já que alguns estudos mostraram que resultados negativos podem estar relacionados a má qualidade do produto.

6. ANEXOS

ANEXO A – INSTRUÇÕES AOS AUTORES (ARQUIVO BRASILEIRO DE MEDICINA VETERINÁRIA E ZOOTECNIA).

INSTRUÇÕES AOS AUTORES

Arquivo Brasileiro de Medicina Veterinária e Zootecnia

(Brazilian Journal of Veterinary and Animal Sciences)

Política Editorial

O periódico *Arquivo Brasileiro de Medicina Veterinária e Zootecnia (Brazilian Journal of Veterinary and Animal Science)*, ISSN 0102-0935 (impresso) e 1678-4162 (on-line), é editado pela FEPMVZ Editora, CNPJ: 16.629.388/0001-24, e destina-se à publicação de artigos científicos sobre temas de medicina veterinária, zootecnia, tecnologia e inspeção de produtos de origem animal, aquacultura e áreas afins.

Os artigos encaminhados para publicação são submetidos à aprovação do Corpo Editorial, com assessoria de especialistas da área (relatores). Os artigos cujos textos necessitarem de revisões ou correções serão devolvidos aos autores. Os aceitos para publicação tornam-se propriedade do Arquivo Brasileiro de Medicina Veterinária e Zootecnia (ABMVZ) citado como *Arq. Bras. Med. Vet. Zootec.* Os autores são responsáveis pelos conceitos e informações neles contidos. São imprescindíveis originalidade, ineditismo e destinação exclusiva ao ABMVZ.

Orientação para tramitação de artigos

- Toda a tramitação dos artigos é feita exclusivamente pelo Sistema de publicação on-line do ABMVZ no endereço www.abmvz.org.br.
- Apenas o autor responsável pelo artigo deverá preencher a ficha de submissão, sendo necessário o cadastro do mesmo no Sistema.
- Toda comunicação entre os diversos atores do processo de avaliação e publicação (autores, revisores e editores) será feita exclusivamente de forma eletrônica pelo Sistema, sendo o autor responsável pelo artigo informado, automaticamente, por e-mail, sobre qualquer mudança de status do artigo.
- A submissão só se completa quando anexado o texto do artigo em Word e em pdf no campo apropriado.
- Fotografias, desenhos e gravuras devem ser inseridas no texto e também enviadas, em separado, em arquivo com extensão jpg em alta qualidade (mínimo 300dpi), zipado, inserido no campo próprio.
- Tabelas e gráficos não se enquadram no campo de arquivo zipado, devendo ser inseridas no corpo do artigo.
- É de exclusiva responsabilidade de quem submete o artigo certificar-se de que cada um dos autores tenha conhecimento e concorde com a inclusão de seu nome no mesmo submetido.
- O ABMVZ comunicará, via eletrônica, a cada autor, a sua participação no artigo. Caso pelo menos um dos autores não concorde com sua participação como autor, o artigo será considerado como desistência de um dos autores e sua tramitação encerrada.

Comitê de Ética

É indispensável anexar cópia do Certificado de aprovação do projeto da pesquisa que originou o artigo, expedido pelo CEUA (Comitê de Ética no Uso de Animais) de sua Instituição, em atendimento à Lei 11794/2008. Esclarecemos que o referido documento deve constar como sendo a primeira página do texto em Word (não incluir no texto em pdf), além da menção, em Material e Métodos, do número do Certificado de aprovação do projeto.

Tipos de artigos aceitos para publicação:

▪ Artigo científico

É o relato completo de um trabalho experimental. Baseia-se na premissa de que os resultados são posteriores ao planejamento da pesquisa.

Seções do texto: Título (português e inglês), Autores e Filiação, Resumo, Abstract, Introdução, Material e Métodos, Resultados, Discussão (ou Resultados e Discussão), Conclusões, Agradecimentos (quando houver) e Referências.

O número de páginas não deve exceder a 15, incluindo tabelas e figuras.

O número de Referências não deve exceder a 30.

Preparação dos textos para publicação

Os artigos devem ser redigidos em português ou inglês, na forma impessoal. Para ortografia em inglês recomenda-se o *Webster's Third New International Dictionary*. Para ortografia em português adota-se o *Vocabulário Ortográfico da Língua Portuguesa*, da Academia Brasileira de Letras.

Formatação do texto

▪ O texto **NÃO** deve conter subitens em qualquer das seções do artigo e deve ser apresentado em Microsoft Word, em formato A4, com margem 3cm (superior, inferior, direita e esquerda), em fonte Times New Roman tamanho 12 e em espaçamento entrelinhas 1,5, em todas as páginas e seções do artigo (do título às referências), com linhas numeradas.

▪ Não usar rodapé. Referências a empresas e produtos, por exemplo, devem vir, obrigatoriamente, entre parêntesis no corpo do texto na seguinte ordem: nome do produto, substância, empresa e país.

Seções de um artigo

- **Título.** Em português e em inglês. Deve contemplar a essência do artigo e não ultrapassar 150 dígitos.
- **Autores e Filiação.** Os nomes dos autores são colocados abaixo do título, com identificação da instituição a que pertencem. O autor para correspondência e seu e-mail devem ser indicados com asterisco.

Nota:

1. o texto do artigo em Word deve conter o nome dos autores e filiação.
 2. o texto do artigo em pdf **NÃO** deve conter o nome dos autores e filiação.
- **Resumo e Abstract.** Deve ser o mesmo apresentado no cadastro contendo até 2000 dígitos incluindo os espaços, em um só parágrafo. Não repetir o título e não acrescentar revisão de literatura. Incluir os principais resultados numéricos, citando-os sem explicá-los, quando for o caso. Cada frase deve conter uma informação. Atenção especial às conclusões.
 - **Palavras-chave e Keywords.** No máximo cinco.
 - **Introdução.** Explanação concisa, na qual são estabelecidos brevemente o problema, sua pertinência e relevância e os objetivos do trabalho. Deve conter poucas referências, suficientes para balizá-la.
 - **Material e Métodos.** Citar o desenho experimental, o material envolvido, a descrição dos métodos usados ou referenciar corretamente os métodos já publicados. Nos trabalhos que envolvam animais e/ou organismos geneticamente modificados deverá constar, obrigatoriamente, o número do Certificado de aprovação do CEUA. (verificar o Item Comitê de Ética).
 - **Resultados.** Apresentar clara e objetivamente os resultados encontrados.
- ✓ *Tabela.* Conjunto de dados alfanuméricos ordenados em linhas e colunas. Usar linhas horizontais na separação dos cabeçalhos e no final da tabela. O título da tabela recebe inicialmente a palavra Tabela, seguida pelo número de ordem em algarismo arábico e ponto (ex.: Tabela 1.). No texto a tabela deve ser referida como Tab seguida de ponto e do número de ordem (ex.: Tab. 1), mesmo quando se referir a várias tabelas (ex.: Tab. 1, 2 e 3). Pode ser apresentada em espaçamento simples e fonte de tamanho menor que 12 (o menor tamanho aceito é 8). A legenda da Tabela deve conter apenas o indispensável para o seu entendimento. As tabelas devem ser, obrigatoriamente, inseridas no corpo do texto preferencialmente após a sua primeira citação.
 - ✓ *Figura.* Compreende qualquer ilustração que apresente linhas e pontos: desenho, fotografia, gráfico, fluxograma, esquema, etc. A legenda recebe inicialmente a palavra Figura, seguida do número de ordem em algarismo arábico e ponto (ex.: Figura 1.) e é referida no texto como Fig seguida de ponto e do número de ordem (ex.: Fig.1), mesmo se referir a mais de uma figura (ex.:

Fig. 1, 2 e 3). Além de inseridas no corpo do texto, fotografias e desenhos devem também ser enviadas no formato jpg com alta qualidade, em um arquivo zipado, anexado no campo próprio de submissão na tela de registro do artigo. As figuras devem ser, obrigatoriamente, inseridas no corpo do texto preferencialmente após a sua primeira citação.

Nota:

✓ Toda tabela e/ou figura que já tenha sido publicada deve conter, abaixo da legenda, informação sobre a fonte (autor, autorização de uso, data) e a correspondente referência deve figurar nas Referências.

▪ **Discussão.** Discutir somente os resultados obtidos no trabalho. (Obs.: As seções Resultados e Discussão poderão ser apresentadas em conjunto a juízo do autor, sem prejudicar qualquer das partes e sem subitens).

▪ **Conclusões.** As conclusões devem apoiar-se nos resultados da pesquisa executada e serem apresentadas de forma objetiva, **SEM** revisão de literatura, discussão, repetição de resultados e especulações.

▪ **Agradecimentos.** Não obrigatório. Devem ser concisamente expressados.

▪ **Referências.** As referências devem ser relacionadas em ordem alfabética, dando-se preferência a artigos publicados em revistas nacionais e internacionais, indexadas. Livros e teses devem ser referenciados o mínimo possível, portanto, somente quando indispensáveis.

São adotadas as normas gerais ABNT, **adaptadas** para o ABMVZ conforme exemplos:

Como referenciar:

1. Citações no texto

▪ A indicação da fonte entre parênteses sucede à citação para evitar interrupção na sequência do texto, conforme exemplos:

✓ autoria única: (Silva, 1971) ou Silva (1971); (Anuário..., 1987/88) ou Anuário... (1987/88)

✓ dois autores: (Lopes e Moreno, 1974) ou Lopes e Moreno (1974)

✓ mais de dois autores: (Ferguson *et al.*, 1979) ou Ferguson *et al.* (1979)

✓ mais de um artigo citado: Dunne (1967); Silva (1971); Ferguson *et al.* (1979) ou (Dunne, 1967; Silva, 1971; Ferguson *et al.*, 1979), sempre em ordem cronológica ascendente e alfabética de autores para artigos do mesmo ano.

▪ *Citação de citação.* Todo esforço deve ser empreendido para se consultar o documento original. Em situações excepcionais pode-se reproduzir a informação já citada por outros autores. No texto, citar o sobrenome do autor do documento não consultado com o ano de publicação,

seguido da expressão **citado por** e o sobrenome do autor e ano do documento consultado. Nas Referências, deve-se incluir apenas a fonte consultada.

- *Comunicação pessoal.* Não fazem parte das Referências. Na citação coloca-se o sobrenome do autor, a data da comunicação, nome da Instituição à qual o autor é vinculado.

2. Periódicos (até 4 autores, citar todos. Acima de 4 autores citar 3 autores *et al.*):

ANUÁRIO ESTATÍSTICO DO BRASIL. v.48, p.351, 1987-88.

FERGUSON, J.A.; REEVES, W.C.; HARDY, J.L. Studies on immunity to alphaviruses in foals. *Am. J. Vet. Res.*, v.40, p.5-10, 1979.

HOLENWEGER, J.A.; TAGLE, R.; WASERMAN, A. et al. Anestesia general del canino. *Not. Med. Vet.*, n.1, p.13-20, 1984.

3. Publicação avulsa (até 4 autores, citar todos. Acima de 4 autores citar 3 autores *et al.*):

DUNNE, H.W. (Ed). Enfermedades del cerdo. México: UTEHA, 1967. 981p.

LOPES, C.A.M.; MORENO, G. Aspectos bacteriológicos de ostras, mariscos e mexilhões. In: CONGRESSO BRASILEIRO DE MEDICINA VETERINÁRIA, 14., 1974, São Paulo. *Anais...* São Paulo: [s.n.] 1974. p.97. (Resumo).

MORRIL, C.C. Infecciones por clostridios. In: DUNNE, H.W. (Ed). Enfermedades del cerdo. México: UTEHA, 1967. p.400-415.

NUTRIENT requirements of swine. 6.ed. Washington: National Academy of Sciences, 1968. 69p.

SOUZA, C.F.A. *Produtividade, qualidade e rendimentos de carcaça e de carne em bovinos de corte.* 1999. 44f. Dissertação (Mestrado em Medicina Veterinária) – Escola de Veterinária, Universidade Federal de Minas Gerais, Belo Horizonte.

4. Documentos eletrônicos (até 4 autores, citar todos. Acima de 4 autores citar 3 autores *et al.*):

QUALITY food from animals for a global market. Washington: Association of American Veterinary Medical College, 1995. Disponível em: <<http://www.org/critical6.htm>>. Acessado em: 27 abr. 2000.

JONHNSON, T. Indigenous people are now more combative, organized. Miami Herald, 1994. Disponível em: <<http://www.summit.fiu.edu/MiamiHerld-Summit-RelatedArticles/>>. Acessado em: 5 dez. 1994.

Nota:

- Artigos que não estejam rigorosamente dentro das normas acima não serão aceitos para avaliação.

- O Sistema reconhece, automaticamente, como “Desistência do Autor” artigos em diligência e/ou “Aguardando liberação do autor”, que não tenha sido respondido no prazo dado pelo Sistema.

ANEXO B: COMITÊ DE ÉTICA PARA USO DE ANIMAIS (CEUA) DA UNIVERSIDADE FEDERAL RURAL DE PERNAMBUCO COM O Nº 001/2015.




Universidade Federal Rural de Pernambuco
 Rua Dom Manoel de Medeiros, s/n,
 Dois Irmãos - CEP: 52171-900 - Recife/PE

Comissão de ética no uso de animais - CEUA

Licença para o uso de animais em experimentação e/ou ensino

O Comitê de ética no uso de animais CEUA da Universidade Federal Rural de Pernambuco, no uso de suas atribuições, autoriza a execução do projeto discriminado abaixo. O presente projeto também se encontra de acordo com as normas vigentes no Brasil, especialmente a Lei 11794/2008.

| | |
|--|--|
| Número da licença | 001/2015 |
| Número do processo | 23082.010321/2014 |
| Data de emissão da licença | 12 de Janeiro de 2015 |
| Título do Projeto | Sulfatos de glicosamina e condroitina na prevenção da doença do disco intervertebral em cães da raça Dachshund. |
| Finalidade (Ensino, Pesquisa, Extensão) | Pesquisa |
| Responsável pela execução do projeto | Eduardo Alberto Tudury |
| Colaboradores | Durval Baraúna Júnior; Fabiano Séllos Costa; Ieverton Cleiton Correia da Silva; Marília de Albuquerque Bonelli; Thaiza Helena Tavares Fernandes. |
| Tipo de animal e quantidade total autorizada | Cão; total de 30 animais. |


 Prof.^a Dra. Marleyne José Afonso Accioly Lins Amorim
 (Presidente da CEUA-UFRPE)



Prof.^a Dra. Marleyne Amorim
 Coordenadora CEUA